

# 37

**2 Glückwünsche**

**3 Editorial**

**KURSBERICHTE:**

**4 Dr. Walter Denner:  
Ästhetik mit Komposit**

**7 Der einfache Weg vom Zah-  
lungsverkehr zum Controlling**

**8 Dr. Francesca Vailati und  
Dr. Linda Grutter: Full Mouth  
adhesive rehabilitation, A to Z**

**10 Dr. Dr. Raphael Borchard:  
Plastische parodontale und  
periimplantäre Chirurgie**

**12 Joseph Kan: In my humble  
opinion, the best dentistry  
is no dentistry!**

**14 Prof. Dr. Bernd Klaiber:  
Möglichkeiten der direkten  
Komposit-Behandlung**

**16 Dr. Ulf Krueger-Janson:  
Praxiskurs „Komposit 3D“**

**17 NACHRUF Axel Bauer**

**18 NEUE KURSE**

*TRADITION* + **INNOVATION**

# Glückwünsche

Die besten Glückwünsche gehen an Rüdiger Thümmel, der am 26. November 2010 seinen 85. Geburtstag feierte.

Unsere besten Wünsche zum 80. Geburtstag am 25. Mai dieses Jahres gehen an Ralf Mutschelknaus.

Zum 75. Geburtstag gratulieren wir drei Jubilaren: Arne Herzog am 27. Juli, Klaus Dusemund am 21. März und Alexander Gutowski am 05. Februar.

Sechs Freunde feierten ihren 70. Geburtstag: Ulrich Englert am 09. Mai, unser Past-Präsident Jürgen Koop am 23. Dezember 2010, Caspar Lachmann am 29. Januar, Bertold Meister am

10. November 2010, Helga Ohlogge am 17. April und ebenfalls unser Past-Präsident am 26. Mai.

Ihren 65. Geburtstag feierten ein weiterer ehemaliger Präsident Wolfram Bücking am 14. Mai und Karl-Jürgen Schuhmacher am 01. Juni.


Drei Freunde feierten ihren 60. Ehrentag: Renate Bazin am 17. Juni, der aktuelle „Herr des Geldes“ Wolf-Dieter Gabriel am 10. April und Wolf-Dieter Seeher am 27. Februar.

Unsere Freunde Joachim Kreusser am 29. Juni sowie Markus Schlee am 03. November 2010 feierten ihren 50. Geburtstag.

Wir wünschen allen Jubilaren Gesundheit, Glück und noch viele schöne Begegnungen in unserem Freundeskreis!

Wir gratulieren unserem Freund J.F. Roulet zu seiner Berufung zum Honorarprofessor an der Ukrainian Medical Dental Academy sowie zur Ernennung zum Chairman an dem neu geschaffenen Lehrstuhl für Restorative Dental Science an der University of Florida.

Lieber Jean-Francois, wir freuen uns mit Dir und wünschen Dir für Deine neuen Aufgaben viel Erfolg.



The newly appointed Honorary Professors:  
Prof. Sergey Radlinsky (left),  
Prof. Jean-François Roulet (right).

Dear Reader,

It is with pleasure and a great honor to be able to announce that the Editor-in-Chief of our journal, Prof. Dr. Jean-Francois Roulet, was appointed as “Honorary Professor” by the Ukrainian Medical Dental Academy. Although this appointment dates from August 2010, it was only made public recently on the occasion of a congress, entitled “Spring Seminar of Dental Art – Restoration in Free Design”, a congress organized by Dental Art (Sergey Radlinsky).

In explaining their motivation, the chairman of the Academy called Jean-Francois the great promotor of adhesive dentistry, not only based on his impressive track record in research with regard to the broad field of adhesive dentistry, but also for being the author and editor of numerous text books related to adhesive dentistry and most recently to today’s well-accepted concept of minimally invasive dentistry. Of course, his serving now for the thirteenth year as Editor-in-Chief of our Journal, which is specifically devoted to adhesive dentistry, has made this extraordinary appointment more than deserved. Especially in Ukraine, adhesive dentistry has offered dentists the indispensable means to deliver good dental care to a population

with limited financial resources. With this appointment as Honorary Professor, the Ukrainian Medical Dental Academy wanted to thank Jean-Francois for his sustained efforts to advance current dental adhesive technology.

Upon this occasion, I also would like to announce that Jean-Francois Roulet was recently appointed the first chair of the University of Florida College of Dentistry’s new Department of Restorative Dental Sciences, effective October 7, 2011. For the last eight years, Jean-Francois has been director of the Department of Research and Development/Clinical at Ivoclar Vivadent in Liechtenstein. He now returns to academia at the University of Florida College of Dentistry, where he already worked in 1989–1990 as a visiting professor in the Department of Dental Biomaterials, working with Dr. Ken Anusavice.

My sincere congratulations to Jean-Francois for both his appointment as Honorary Professor in Ukraine and his future position of Chair at the Department of Restorative Dental Sciences at Gainesville.

BART VAN MEERBEEK

# Editorial



## Liebe Freunde der Neuen Gruppe,

Je nach dem, wie Sie die aktuelle Ausgabe der „News-Programmheft Kombination“ in die Hände genommen haben, ist dies das erste oder das zweite Vorwort, das Sie vor sich haben. Lassen Sie mich Ihnen an dieser Stelle unseren Freundeskreis etwas näher vorstellen.

Vielleicht kennen Sie die Neue Gruppe, eine kleine aber feine wissenschaftliche Vereinigung, die bereits in Ihrem 45. „Lebensjahr“ steht.

Namhafte internationale Referenten aus den verschiedensten Fachgebieten teilen über all die Jahre ihr Wissen mit einer Gruppe wissbegieriger und motivierter Kolleg(in)en. Bildung sollte dabei aber nicht nur konsumiert sondern miteinander aktiv erarbeitet werden. Persönliche Gespräche und Diskussionen helfen das Gelernte besser zu verstehen und auch umzusetzen. Dieser kollegiale Austausch in freundschaftlicher Atmosphäre erklärt auch den Zusammenhalt innerhalb unserer „Familie“.

Ziele unserer Fortbildung sind:

- Artikulation von Methoden und Trends in der Zahnmedizin,
- Förderung des Austausches von Ideen und Erfahrungen,
- Integration von interessierten Zahnärzten.

Durch die Teilnahme an Veranstaltungen, Kursen und Jahrestagungen haben Sie Gelegenheit, sich in unserem Kreis bekannt zu machen, möglichst viele Mitglieder kennen zu lernen und Aktivitäten zu zeigen, die wir von unseren Mitgliedern erwarten. Die Aufnahme als Mitglied der Neuen Gruppe unterliegt einem Auswahlverfahren und verpflichtet jedes Mitglied regelmäßig an Fortbildungsveranstaltungen der Vereinigung teilzunehmen und mit eigenen wissenschaftlichen und praktischen Beiträgen aktiv mitzuarbeiten.

Über diesen wissenschaftlichen Hintergrund hinaus betrachtet sich die Neue Gruppe als Freundeskreis, der nicht beliebig vergrößert werden kann, ohne den angestrebten Charakter zu verlieren. Daher ist eine Mitgliedschaft bzw. Präsentation auf Antrag nicht möglich, sondern es bedarf zweier Bürgen aus dem Kreis der Mitglieder, die eine Eignung als Kandidat befürworten.

Viel hat sich über all die Jahre getan, verändert oder erneuert. Ein Anliegen der Neuen Gruppe bleibt es, Tradition und Innovation zu pflegen. Aus dieser Motivation heraus veranstalten wir neben Praxiskursen auch einmal im Jahr einen mehrtägigen Anlass, der einem aktuellen Thema gewidmet ist.

Ich freue mich auf die gemeinsamen Tage, angeregte Diskussionen fachlicher und privater Couleur und ein Kennenlernen in Zürich.

Herzlichst Ihr

Alessandro Devigus

# ÄSTHETIK MIT KOMPOSIT:

## Zeitgemäße adhäsive Restaurationen im Front- und Seitenzahnbereich

### mit Dr. Walter Denner in Hamburg

TEXT UND FOTOS: FERDINAND TIECK

Letztes Jahr im September... 2 Tage Dr. Cliff Ruddle in Wiesbaden. Auf dem Rückweg von Wiesbaden nach Hamburg saß ich einer Kollegin im Zug gegenüber. Wir tauschten uns munter aus über diese Tagung und andere interessante, bereits stattgefundenen oder geplante Veranstaltungen. Sie schwärmte von Kursen bei Walter Denner, Ihr ehemaliger Kollege in der konservierenden Abteilung an der Universität Würzburg. Am darauffolgenden Montag berichtete ich meinem Kollegen Jan Hendrik Halben von der Tagung und fragte, ob er Walter Denner kennen würde. „Klar! Ausgezeichneter Zahnarzt. Da musst Du hin!“

Meine Recherche bezüglich geplanter Kurse endete rasch. Wie sich herausstellte, war der Kollege Denner mit eigener Praxisgründung beschäftigt.

„Dann veranstalten wir den Kurs und laden ihn in die Isestraße ein“, lautete Jans Fazit.

Einige Kursteilnehmer reisten schon am Freitag an, um gemeinsam ein Konzert von Reinhold Beckmann und seiner Band zu besuchen. Veranstaltungsort: Café Keese, Reeperbahn.

An dieser Stelle möchte ich einen Leserbrief von Jan Halben zitieren:

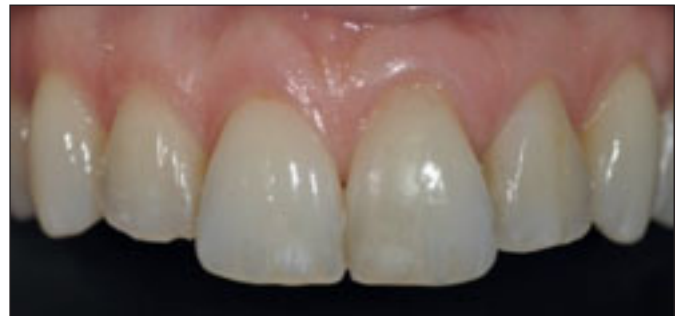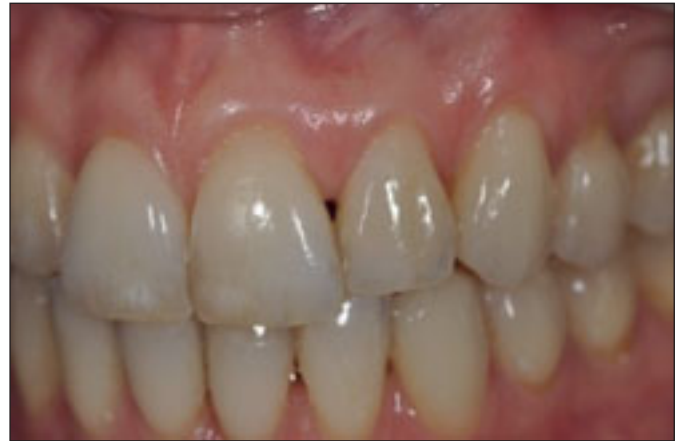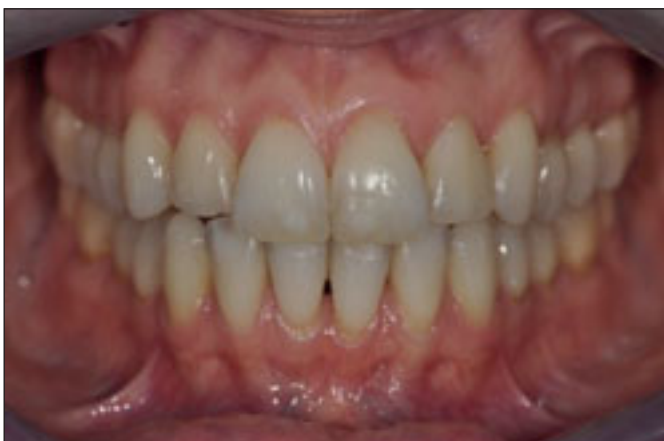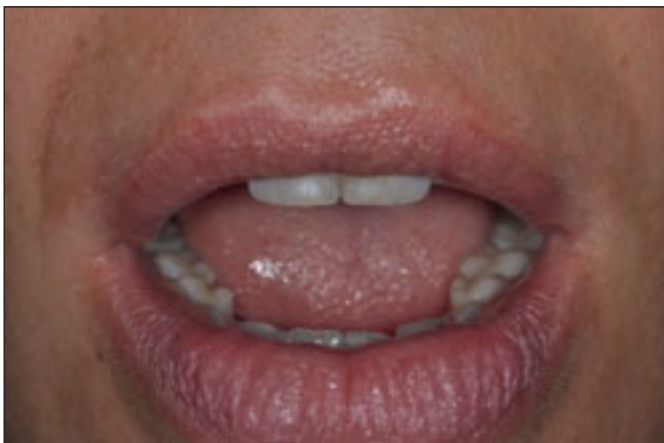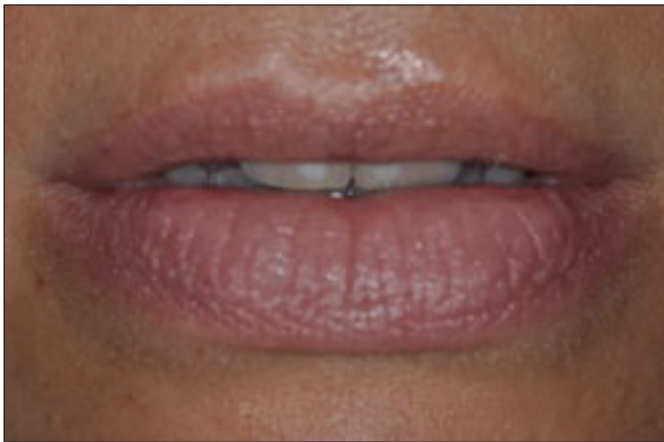„Von dem Musik-Projekt Beckmanns war ich zunächst überrascht. Der Sinn war mir auch nicht gleich klar. Das Konzert hat mich dann aber überzeugt: So viel Herzblut sowohl beim Gesang als auch bei Kompositionen und Texten hatte ich nicht erwartet. Beckmann hat offensichtlich viel Spaß mit seiner Musik und zeigt völlig ungeahnte Qualitäten. Hier muss er Emotionen nicht kontrolliert für sich behalten, und sein Publikum im ausverkauften Haus honorierte das mit großer, überraschter Begeisterung und zwang Beckmann zu drei Zugaben. [...]“

so gedruckt im Hamburger Abendblatt vom 10. Mai 2011

Ausgeschlafen und motiviert versammelten sich die Kursteilnehmer am Sonnabendmorgen in der Isestraße. Nach der traditionellen „Heim-Trikot-Übergabe“ begann Walter Denner nun auch bestens gekleidet, mit Krokodil auf der Brust, seinen Vortrag. Der erste Teil widmete sich Ästhetik mit Komposit im Frontzahnbereich. Er führte sauber von Indikationen und Grundlagen der oralen Ästhetik, Zahnform und Dimension bis hin zur Farblehre und optischen Eigenschaften.

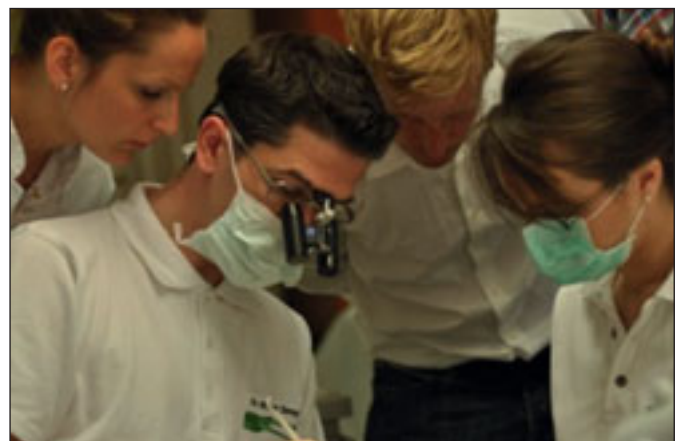

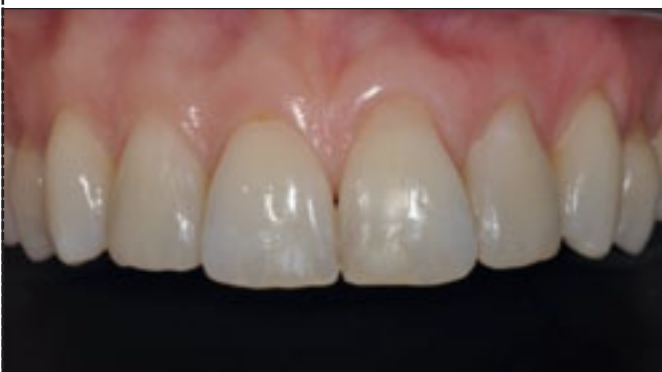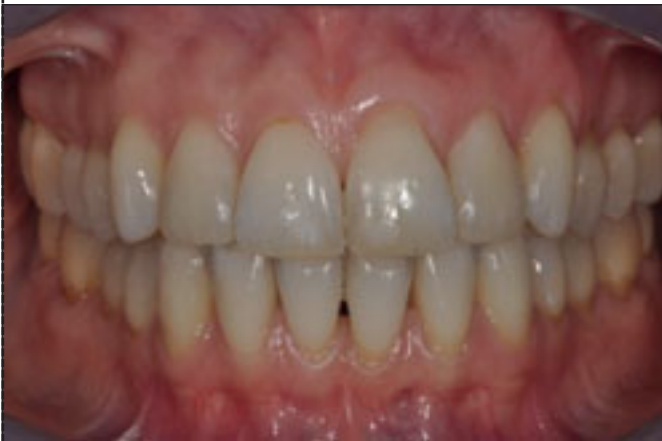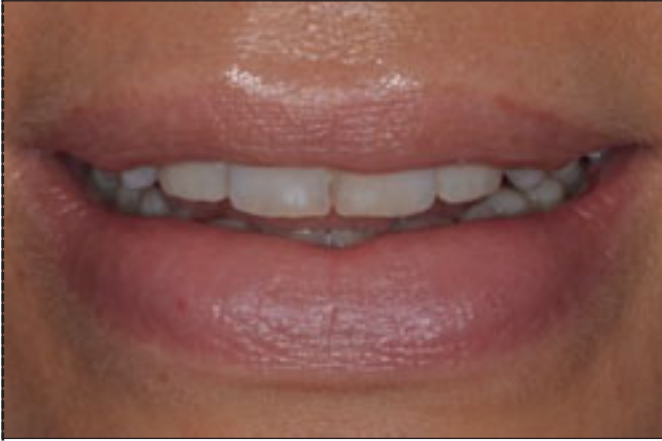Weiter ging es mit Auswahlkriterien und geforderte Eigenschaften für Komposite. Planung, Präparation, Matrizen-technik, Schichtung und Ausarbeitung wurden Step by Step im Detail anhand von klinischen Fotos erläutert. Den Vortrag empfand ich als außerordentlich gut strukturiert. Walter Denner verstand es seine Behandlungssystematik den Teilnehmern klar und deutlich auf beeindruckend einfache Weise zu vermitteln. Dieses Prinzip ist Schülern von Prof. Klaiber bekannt. Selbst für Behandler mit viel Komposit-Erfahrung enthielt der Vortrag tolle Details mit enorm hohem Praxiswert. Teils aus „Ästhetik mit Komposit“ (Burkhard Hugo, Walter Denner) bekannte Verfahren weiterentwickelt oder neue Techniken, die hin und wieder „Und wieso ist mir das nicht eingefallen?!“ in den Köpfen der Zuhörer auslösten.



Nach kurzer Pause begann die Live-Zahnumformung im Behandlungszimmer. An dieser Stelle möchte ich mich herzlich bei unserer Patientin für Ihre Bereitschaft und Zeit an diesem Tag bedanken.

Indikation für die Umformung von 12 und 22 ergab sich aus einer Infraposition der Schneidekante und einer Diskrepanz der Ausdehnung des Zahnbogens in labialer Richtung im Vergleich zu 11, 21 sowie 13 und 23. Der Vorbehandler hatte Ihr zu 2 Veneers geraten. 12 und 22 waren (und sind weiterhin) absolut makellos! Hinzu kam ein ausgeprägtes „Black Triangle“ zwischen 21 und 22.





Die Behandlungszeit erstreckte sich über ungefähr 2 Stunden. Sicherlich geschuldet den vielen Fragen der Teilnehmer an den Referenten während der Umformung. Unsere geduldige Patientin entließen wir überglücklich aus der Praxis. Ein beeindruckend schönes Ergebnis ohne Verlust von Zahnhartsubstanz.

Der abschließende theoretische Teil beschäftigte sich mit Komposit im Seitenzahnbereich. Walter Denner begann mit Präparationsregeln für minimalinvasive Vorgehensweise. Besonderes Augenmerk richtete er dabei auf den Erhalt der cervicalen Schmelzlamelle und deren Stabilisierung vor der Verschalung. Ausführlich stellte er die gängigen Matrizesysteme mit Vor- und Nachteilen anhand von individuellen klinischen Situationen vor. Auch hier wurde Step by Step Verschalung, Konditionierung, Schichtung, Ausarbeitung und Politur anhand klinischer Bilder erläutert. Walter Denner zeigte auf wie mit einfachen Techniken sehr gute ästhetische und funktionelle Ergebnisse reproduzierbar erreicht werden können.

Mit adhäsiven Stiftaufbauten und dem Bleichen vitaler und avitaler Zähne endete der Vortrag.

In der Abschlussdiskussion wurde klar, dass die Grenzen der Indikationsstellung von direkten Kompositrestaurationen sich denen der indirekten laborgefertigten Restaurationen weiter annähern. Welches Premium-Komposit verwendet wird, scheint nicht relevant. Vielmehr ist die Verarbeitung im Bezug auf Technik und Sorgfalt und somit der Behandler für das Ergebnis verantwortlich. Es wird spannend welche Grenze für direkte Restaurationen als nächstes fallen wird. Jeder Behandler muss die Entscheidung individuell treffen. Um diese Grenzen weiterhin zu verschieben, reichen neben Grundverständnis von Zahnform und Ästhetik, Fokus auf zahnhartsubstanzschonende Verfahren und Leidenschaft aus.

# Der einfache Weg vom Zahlungsverkehr zum Controlling in einer Zahnarztpraxis unter betriebswirtschaftlichen Gesichtspunkten



VON STEPHAN KRESSIN, BERLIN

Das diesjährige Thema der „Neuen-Gruppe“-Fortbildung war ein Treffer ins Schwarze. Die 18 Teilnehmer unternahmen gemeinsam mit Herrn Dipl.-Kaufmann Meinert Menzel einen Ausflug in die Welt der Bilanzen, Gewinn- und Verlustrechnung und die Geheimnisse der Buchhaltung. Für die meisten Zahnärzte eher ein weißer Fleck auf der Landkarte, können doch die meisten Kollegen mit der vom Steuerberater erstellten BWA nichts anfangen und freuen sich, wenn sie in den Papieren die Zeile finden, in der noch ein Gewinn ausgewiesen wird.

Mag es in früheren Zeiten noch gereicht haben, sich dergestalt mit seinen Zahlen zu befassen, so muss man realisieren, dass sich die Rahmenbedingungen für unsere Praxen bereits in den letzten 20 Jahren dramatisch geändert haben – ein Ende ist nicht abzusehen! „Jahrhundertreformen“ von Blüm über Seehofer, Schmidt und Rösler haben uns zum Spielball politischer Sparphantasien werden lassen, umso wichtiger ist der Blick auf die Wirtschaftlichkeit unserer Praxen!

Dank sachkundiger Anweisung durch Herrn Menzel konnten alle Kursteilnehmer anhand ihrer mitgebrachten Praxisdaten in kurzer Zeit selbst berechnen, wie es um die Rentabilität und finanzielle Situation der Praxen steht. Viele Fragen gab es zur Verteilung des Gewinnes in Praxen, die mit einem oder mehreren Partnern arbeiten und der anteiligen Erfassung der

Kostenstellen. Herr Menzel legte allen dar, dass Entscheidungen, die aufgrund von Zahlen getroffen werden, mitunter unangenehm, aber ehrlich sind. Stichwort IDS und Spontankäufe, Eigenlabor oder CEREC!

Lembach ist aus meiner Sicht auch deshalb ein besonderer Ort, weil es genügend Raum gibt, sich kollegial auszutauschen. Neben einem straffen Pensum im Seminar ist das Elsass ein idealer Ort, um sich mit Land, Leuten und der vorzüglichen Küche im „Cheval Blanc“ bekannt zu machen. Abgerundet durch Ausflüge zum „Flammküchle“-Essen, in die Weinkellerei von Cleebourg oder zur Destillerie von Hoeffler bleibt der angenehme Eindruck, in wenigen Tagen so viele positive Erlebnisse gesammelt zu haben, dass man gestärkt in die nächsten Wochen der Praxisarbeit geht.

In diesem Zusammenhang ein besonderer Dank an Jürgen Menn, der das Seminar wunderbar organisiert hat, dem keine Anfrage zu viel war! Die meisten Teilnehmer sind sich einig, dass Lembach auch im nächsten Jahr wieder einen festen Platz im Fortbildungsprogramm der Praxen sein wird.

Um es mit eBay-Sprache zu sagen: Jürgen, gerne wieder!

# Full Mouth adhesive rehabilitation, A to Z

**Ein 2-tägiger Arbeitskurs mit  
Dr. Francesca Vailati und Dr. Linda Grutter  
organisiert von Jan Halben  
im Hotel Riverside in Hamburg St. Pauli**

VON HATTHIAS MÜLLER

**Das Motto auch dieses Hamburger Kurses war:  
Swiss Quality with Italien Style, oder  
für die Kenner der Technik: the Key ist the Key!**

Am 11. und 12. Februar präsentierten Francesca Vailati und Linda Grütter die Drei-Schritt-Technik zur vollständigen adhäsiven Rekonstruktion eines Gebisses.

Die beiden Referentinnen stammen aus der Klinik von Urs Belser aus Genf. Sie zeigten in diesem theoretischen und praktischen Kurs ein überzeugendes neues Konzept zur full mouth Rehabilitation mit Hilfe adhäsiver Technik.

„Ich liebe meine Patienten und Ihre Zahnschubstanz“, so begann Francesca den Vortrag. In der Ausbildung zum Spezialisten für Prothetik in den USA wurden ausgeprägte Substanzverluste an Zähnen häufig mit Devitalisierung, Stifkernaufbau und Kronen versorgt. Bis zum Spezialisten standen über 300 Kronen im Programm, heute in der Klinik in Genf eine Seltenheit. Die Drei-Schritt-Technik sollte uns in zwei Tagen eine ganz neue Möglichkeit darstellen. Im Vordergrund steht dabei der Erhalt der vitalen Zähne und die Adhäsivtechnik.

Pünktlich um 14:00 am Freitag (mehr schweizer Stil) begannen wir mit einem Feuerwerk an Fotos und von Francesca eigenhändig gezeichneten Bildern den theoretischen Teil. Es war ein leidenschaftlicher Apell für den Erhalt der vitalen Zahnschubstanz und für einen neuen rekonstruktiven Ansatz. Erosionen und folgende Attrition sind der immer häufiger beobachtete Grund für ausgeprägte Substanzverluste in den Supra-Eruption der Frontzähne und so entsteht ein typisches Bild der mit der Drei-Schritt-Technik rekonstruierten Patienten.

Der **erste Schritt** im Rahmen der Rekonstruktion betrifft erst einmal nur die Facial-Flächen der erodierten oberen Frontzähne. Mit Hilfe von Silikonschlüsseln wird das Waxup direkt im Mund der Patienten als Mock-up mit autopolimerisierendem Provisorienkunststoff umgesetzt und die neue, im Labor geplante, Form getestet. Die Patienten bekommen damit Zeit und Möglichkeit, diese oft sehr ausgeprägte Veränderung zu erleben. So ist es möglich, die Formen zu prüfen und die Okklusionsebene klinisch zu beurteilen.

Am Samstag im praktischen Teil des Kurses durften wir die erforderlichen Silikonschlüssel für diesen Arbeitsschritt selbst herstellen, ein absolut nicht profaner Schritt und eine hilfreiche Erfahrung für die spätere Kommunikation mit dem Zahn-techniker.

Aus der Form der geplanten neuen Front folgt der Platzbedarf im Bereich der Seitenzähne.

Im **zweiten Schritt** erfolgt nunmehr der Aufbau der Seitenzähne in erhöhter vertikaler Dimension. Es ist das erklärte Ziel, langfristig so wenig wie möglich Zahnschubstanz zu opfern und primär nur den benötigten Platz durch adhäsiven Aufbau auf und über die vorhandenen Zähne zu erreichen. Hierbei zeigte Francesca, wie sie durch das schrittweise Vorgehen ohne Probleme auch große Erhöhungen in habitueller Okklusion sicher rekonstruieren konnte.

Nach sorgfältiger Definition der neuen Okklusionsebene erfolgt im zweiten Schritt das Waxup der Seitenzähne und wiederum die Umsetzung dieser Formen mit Hilfe von Silikonschlüsseln im Munde des Patienten.

Auch hier zeigte sich: the Key ist he Key!

Eine gut ausgedachte Technik zur Herstellung der Schlüssel ermöglicht eine sichere Umsetzung der vorbereiteten Rekonstruktionen im Mund des Patienten.



Auch diesen Schritt konnten wir (allerdings im Kurs am Modell...) am Samstag ausgiebig testen. Viele Gramm ange-wärmten Komposits fanden den Weg in die vorbereiteten Schlüssel und danach auf das Modell und es zeigte sich, dass es nicht so einfach ist, wie es aussieht!

Nach Schritt 2 geht der Patient mit neuer vertikaler Dimension nach Hause.

Es bleibt die Front.

In **Schritt 3** erfolgt die Wiederherstellung der endgültigen Frontzahnführung. Nach Abformung der in Schritt 2 gewonnenen Seitenzahnsituation und mit Hilfe eines habituellen Biss-schlüssels werden im Labor palatinale Veneers aus Kunststoff hergestellt. Es ist das Ziel, damit eine sichere Front- und Eck-zahnführung in der habituellen Biss-situation zu erstellen.

Je nach Umfang der Substanzdefekte werden größere oder kleinere Veneers aus Kunststoff hergestellt und auf den Zähnen adhäsiv verklebt. Die Verklebung erfolgt auf den in der Regel erhaltenen Schmelzrändern und dem Dentin und stabilisiert dabei noch die Zähne.

Nach Abschluss dieses 3ten Schrittes ist die Funktion wieder hergestellt.

In der Classification für die **anterior clinical erosion ACE**, haben die Autoren Vailati und Belser Erosionsdefekte und dar-auf abgestimmte Behandlungspläne beschrieben.

Je nach Defektform und Umfang bleiben als letzte Schritte zur vollständigen Rehabilitation noch die Herstellung der vestibulären Flächen mit keramischen Veneers im Sinne einer Sand-wich-Technik und die quadrantenweise Umsetzung der Aufbauten im Bereich der Seitenzähne mit geklebten keramischen Rekonstruktionen oder direkten Aufbauten.

Mit perfekten Bildern wunderschöner Rekonstruktionen blieb die Schule aus Genf nicht verborgen. Wenn auch in vielen Bereichen die Technik noch als Experiment beschreiben ist, so stellt sich nach diesem Kurs bei jeder zukünftigen geplanten Krone einmal mehr die Frage: Kann ich nicht auch nur einfach nur den Defekt wieder „ankleben“ und – zumindest bei dem Autor in der Praxis – werden deutlich mehr Patienten mit ausgeprägten erosiven Defekten erkannt.

Es war ein toller Kurs und die beiden Referentinnen haben es auf sehr nette Art verstanden, die Truppe trotz riesiger Stoff-mengen immer bei der Stange zu halten. Am Ende hätten wir sicher noch einen Tag länger gebraucht, um das vollständige vorbereitete Programm abzuarbeiten. Vielleicht gibt es ja ein-mal eine Fortsetzung des Kurses in Genf.

Das Verfahren und die Klassifikation sind zum Nachlesen ver-öffentlichlich:

Vailati F, Belser UC. Full-mouth adhesive rehabilitation of a severely eroded dentition: the three-stepp technique. Part 1 Eur J Esth Dent 2008;3:30-44

Vailati F, Belser UC. Full-mouth adhesive rehabilitation of a severely eroded dentition: the three-stepp technique. Part 2 Eur J Esth Dent 2008;3:128-146

Vailati F, Belser UC. Full-mouth adhesive rehabilitation of a severely eroded dentition: the three-stepp technique. Part 1 Eur J Esth Dent 2008;3:258-280

Classification and treatment of the anterior maxillary dentition affected by dental erosion: the ACE classification. Vailati F, Belser UC. Int J Periodontics Restorative Dent. 2010 Dec;30(6):559-71.

# Plastische parodontale und periimplantäre Chirurgie: bewährte und innovative Verfahren im Gesamtbehandlungskonzept mit Dr. Borchard in Münster

VON NORBERT MACK

„Plastische parodontale und periimplantäre Chirurgie: bewährte und innovative Verfahren im Gesamtbehandlungskonzept“ war das Thema der Fortbildung zu der Raphael Borchard am 18. und 19. März in seine Praxis nach Münster eingeladen hatte.

Leider folgten nur wenige aus unserem Kreis dieser Einladung. Dies mag sicher auch an den „Skiferien“ in Hamburg gelegen haben, erklärt aber nicht wirklich die mit nur 3 aktiven Mitgliedern der **NEUEN GRUPPE** (außer dem Autor waren das nur Brigitte Simon und Sven Hertzog) schwache Repräsentanz unserer Gruppe. Wer nicht dabei war, hat jedenfalls, soviel sei im Voraus schon verraten, etwas verpasst. Verstärkt wurde die Gruppe dann noch Dominik Emmerich (Kandidat der NG), Lea Falter die neue Assistentin von Sven, Simone Stake eine mit Raphael befreundete Oralchirurgin aus Münster sowie Torsten Renneberg einem Freund von Sven aus Koblenz.

So begann die Fortbildung dann pünktlich um 14 Uhr vor „kleinem Auditorium“ in der frisch kernsanierten „belle Etage“ direkt über der Praxis. Hier hat Raphael eine Schulungs- und Fortbildungsräumlichkeit vom feinsten geschaffen. Dies reicht vom technischen Equipment (Full-HD-Tageslichtbeamer mit Verbindung zum OP und zur Praxis-EDV) über die ausgesprochen gelungene und ansprechende Innenarchitektur bis zur optimalen Aufteilungsmöglichkeit der Fortbildungsplätze. Hier profitierten wir dann erstmals von der geringen Gruppenstärke, da wir vor allem für den praktischen Teil reichlich Platz und damit gute Arbeitsmöglichkeiten und ansonsten eine recht bequeme Sitzmöglichkeit hatten.

Die Fortbildung hatte Raphael thematisch aufgeteilt in: **Ziele und Diagnostik – Implantat versus Zahnerhalt – Hart- und Weichgewebsanalyse – Behandlungsplanung – Knochen- und Weichgewebstransplantate – Freilegungstechniken – Ästhetik und Implantate / Möglichkeiten und Grenzen.**

Auf Grund der geringen Teilnehmerzahl hat Raphael uns dann die Möglichkeit eröffnet unsere besonderen Interessen, Wünsche und Fragen mit in die Vortragsabfolge aufzunehmen bzw. den Vortrag diesbezüglich umzustellen. So wurde dann zunächst die „Wunschliste“ erstellt. Hier kamen vor allem Fragen nach komplexen Rezessionsdeckungs- und Freilegungs-

techniken, Entscheidungshilfen zu Augmentationsverfahren (wann BGT? wann GBR? und wann Kombi?) und damit zur präoperativen Hart- und Weichgewebsdiagnostik, zur Frage des Implantationszeitpunktes und zur Entscheidungshilfe, ob eine GBR vor oder zeitgleich mit der Implantation erfolgen sollte.

Nach kurzer Einführung und Vorstellung der Praxis und des Praxisteam wurde es dann ernst. Raphael stellte seine **Behandlungsziele für die PA** (Reduktion der TT, Aufbau von Knochendefekten etc.) sowie die Behandlungsabfolge, mit der er dies zu erreichen versucht, und seine **Ziele für die Prothetik** (möglichst festsitzende und zahnfarbene Restaurationen mit maximaler Präzision) dar. Er erläuterte die diagnostischen Schritte, die dann zum entsprechenden Therapieplan und danach zur Behandlung führen. Geprägt hat ihn da offensichtlich sein inzwischen leider verstorbener Praxispartner **Heinz Erpenstein**, der ihn, wie er selber sagt, immer wieder angehalten hat ein konsequentes und vor allem wissenschaftliches und evidenzbasiertes Behandlungskonzept zu entwickeln und einzuhalten. Anmerkungen des Seniors wie: „**erst grübeln, dann dübeln!**“ oder „**lesen schützt vor erfinden**“ haben hier sicherlich Spuren im positiven Sinne hinterlassen.

Nächster Punkt der Tagesordnung: **Entscheidungsfindung – Zahn oder Implantat?** Bei der auch der Einfluss nicht rein medizinischer/anatomischer Gründe wie z.B. Patientenwünsche und Compliance, finanzielle/betriebswirtschaftliche Aspekte, Gesamtbehandlungsdauer sowie Ästhetik eine Rolle spielen. Dies leitete über zur Frage der **parodontalen Prognose**. An Hand entsprechend eindeutiger Studien zur doch erstaunlich guten Langzeitprognose parodontal vorgeschädigter aber nicht hoffnungsloser Zähne (bis KAV= 50-75% + FG=III + Lockerung=II) erläuterte Raphael seine oftmals zurückhaltende Einstellung zur Entscheidung contra Zahn und pro Implantat. Eine Meinung, die ja auch schon von anderen parodontologisch und implantologisch extrem versierten Mitgliedern unserer Gruppe vertreten wird. Gerd Körner oder Markus Schlee z. B. um nur zwei zu nennen, die sich ebenfalls schon mehrfach für eine kritische Abwägung und den Erhalt auch parodontal kompromittierter Zähne ausgesprochen

haben. Er stellt sich damit gegen die, wohl vor allem durch die Industrie und/oder die Gebührenordnung beeinflusste Sichtweise den Zahn als natürliches Implantationshindernis einzu-stufen und lieber „rechtzeitig“ u.U. also vorzeitig zu entfernen. Eine, wie ich meine, gute und richtige Einstellung, die einen gelegentlich auch vor ästhetischen und oder prothetischen Problemen bewahren kann, die nach einer Implantation ggfs. auftreten können und vielleicht noch größer sind als der Ausgangsbefund ohne Implantate. Ich denke, Raphael, Gerd und Markus wissen hier, wovon sie sprechen, da ein Teil ihres beruflichen Schaffens in der, soweit dann überhaupt noch möglichen, **Korrektur solcher implantologischer Desaster** bei alio loco implantierten Patienten besteht. Alle vorgenannten Punkte, einschließlich etlicher „Desaster“ untermalte Raphael durch eigene, gut dokumentierte Patientenfälle und eine Reihe eigens dafür einbestellter Patienten, bei denen wir das zuvor gehörte bzw. gesehene dann auch „live“ begutachten konnten.

Danach hatte Raphael dann die erste OP vorbereitet, die wir via Videoübertragung über das OP-Mikroskop ganz entspannt im Vortragsraum mit verfolgen konnten. Hierbei sollten **multiple Rezessionen (34-43)** gedeckt und ein **Aufbau mit einem BGT** erfolgen.

Es war schon toll zu sehen, wie ruhig und versiert Raphael hier „zu Werke ging“, obwohl die OP sicherlich auch für ihn, unabhängig von der sicher immer belastenden „Zuschauersituation“, recht anspruchsvoll war. So war das gewonnene Transplantat sowohl in Bezug auf Quantität als auch auf Qualität nicht gerade berauschend, der Patient war trotz Prämedikation sehr unruhig und bewegte, trotz dauernder Ermahnung, ständig den Kopf (natürlich immer zur falschen Seite!) und zu allem Übel trat dann zum Abschluss noch eine doch unerwartet hartnäckige Sickerblutung an der Entnahmestelle des BGT auf. Vorteil der geringen Quantität des Transplantates für uns war, dass wir zum Einen eine aus der plastischen Hautchirurgie entlehnte Technik das Transplantat durch Längs- und Querinzisionen zu strecken/verlängern kennenlernten und zum Anderen den Einsatz des noch relativ neu auf dem Markt befindlichen „**muco graft**“ der Fa. Geistlich erleben konnten, mit dem Raphael im Bereich des weniger stark kompromittierten Zahnes 34 dann arbeitete, um dem Patienten eine weitere Entnahme zu ersparen. Ich bin gespannt auf Raphael's Erfahrungen mit dem Material und die damit erzielbaren Ergebnisse. Zur Einbringung des Transplantates wählte Raphael die „**Tunneltechnik**“ in Verbindung mit einer **koronalen Verschiebung zur Rezessionsdeckung**. Die Fixation erfolgte dann durch **Matrizen- und Umschlingungsnähte**. Auf Grund der Blutung endete der Tag dann etwas später als angedacht, aber immer noch früh genug für ein gemütliches Abendessen im neu entstandenen Restaurant am „Jachthafen“ mit schönem Blick auf den Aasee wenn es nicht, wie leider in unserem Fall, schon dunkel ist.

Der nächste Tag begann mit einem Exkurs über die **prä-operative Diagnostik**, mit dem Raphael deutlich machte wie er zu einem schlüssigen Behandlungskonzept kommt.

Das weite Thema **Rezession** war der nächste Punkt auf der Tagesordnung. Als Einstieg dienten wieder eigene Patientenfälle, die unter anderem auch die familiäre/erbliche Komponente dieser Problematik an Hand etlicher Mutter-Tochter-Fälle dokumentierten. Über die **Definition und Ätiologie der Rezessionen** kam Raphael dann zur **Therapie, Indikation für die Deckung, Prognose der Therapie** und schließlich auch zu den verschiedenen **Operationstechniken**. Anhand schematischer Zeichnungen und nachfolgender Videoaufnahmen der entsprechenden Operationen wurden die unterschiedlichen Techniken (Raetzke, Langer, Nelson, Bruno etc.) sehr schön und plastisch demonstriert. Die **GTR als mögliche Alternative zum BGT** wurde diskutiert und die Unterschiede dargestellt. Natürlich, wie für Raphael typisch bzw. nach der „Erpensteinschen Schule“ auch nicht anders denkbar, mit entsprechender Literatur untermauert.

Apropos Erpenstein! Hatten uns die oben bereits zitierten Einwürfe (erst grübeln...) schon begeistert, setzte Raphael mit einem Gedicht seines Lehrherrn aus dem Jahre 1999 noch eins drauf. Diesen kleinen Reim, der dem Kapitel „Mißerfolge“ des BGT, das Raphael bereits mit einem Vers von Eugen Roth („wenn du auch noch so gut chirurgst, es kommt der Fall den du vermurkst“) treffend eingeleitet hatte, dann als krönender Abschluss folgte, möchte ich den Freunden der **NEUEN GRUPPE** deshalb auch nicht vorenthalten!

„Ein Zahnhals lang und breit wie schmal,  
kommt selten aus mit einem Schal.

Am besten ist's man deckt ihn zu,  
dann hat man meist für immer Ruh.

Läufst schlechter als es anfangs schien,  
bleibt immer noch das Sensodyn.“

Nach diesem „krönenden“ Abschluss folgte die nächste **Live-OP**. Es sollte ein **Sinuslift mit**, sofern möglich, **gleichzeitiger Implantation** durchgeführt werden. Das DVT zeigte eine extrem kompromittierte Ausgangssituation mit höchsten 1,5 – 2 mm Restknochenhöhe. Extra für diesen Fall sollte ein neues Implantat von Frialit zum Einsatz kommen, das sich, nach Herstellerangabe, durch extreme Ausgangsstabilität auszeichnen sollte und speziell für solche Fälle gedacht sei. Auch bei dieser OP konnte Raphael wieder durch sehr umsichtiges und vorsichtiges Operieren glänzen. Selbst als der Sechskant in der Verschlusschraube abbrach. Raphael hatte, statt mit dem eigentlich dafür vorgesehenen Einbringpfosten, versucht direkt mit der Abdeckschraube das Implantat zu inserieren, um unnötige Belastungen durch den Wechsel von Einbringpfosten auf Verschlusschraube auf das inserierte Implantat zu vermeiden. Ein Schuss der nach hinten losging, aber eindrucksvoll demonstrierte, wie hoch die Primärstabilität des Implantates war. Auch hier blieb Raphael erstaunlich gelassen und schaffte es schließlich die Abdeckschraube, nebst des darin steckenden abgebrochenen Sechskantfragmentes, mit Hilfe eines Schlitzschraubers (Bregent Universalset sei Dank) zu entfernen. Mit dem Einbringpfosten konnte er danach das Implantat sauber platzieren und die OP erfolgreich beenden.

Nach der Mittagspause startete das Programm dann mit dem Thema „**Augmentation des periimplantären Gewebes**“. Die unterschiedlichen Möglichkeiten (FST, vestibulärer Verschiebelappen, freies BGT und Kombi GBR + Verschiebelappen) wurden an Hand von OP-Videos erläutert.

Danach wurde es dann für die Kursteilnehmer ernst, den es folgte der **praktische Teil: 1. Verlegung der keratinisierten Gingiva durch einen Verschiebelappen und 2. Entnahme + Einbringung eines BGT** sollten am **Schweinekiefer** operiert werden.

Nachdem wir (zumindest ich!) mehr schlecht als recht unsere OP-Programm absolviert hatten, stellte Raphael noch einmal einige sehr komplexe Patientenfälle vor, bei denen so ziemlich alles, was wir in den zwei Tagen vorgestellt bekommen hatten, auch vorkam. Raphael erläuterte dabei dann noch, wann/wo er eher **partikulierten Knochen mit Membran** und wann/wo er eher **Knochenblöcke** einsetzt, wann eine **resorbierbare** und wann eher eine nicht **resorbierbare Membran** und welche **ästhetischen Risikofaktoren** zu beachten sind. Hier verwies er vor allem auf die Einteilung von Buser. Nachdem auch die **Resektion** nach der **Methode all on four / Malo oder Mailath** als mögliche Alternative zur Augmentation vorgestellt worden war, folgte sein **Fazit für die Augmentation**: gute Wundstabilität + Ernährung – evidenzbasierte Verfahren und Materialien – kritische Selbsteinschätzung – cave Ästhetik – Alternativen?

Nach einem letzten, grausamen Fall eines implantologischen Desasters (zwei alio loco zu früh und zu weit kranial gesetzte Implantate nach Aplasie 12 + Trauma 11), bei dem es Raphael in unzähligen OP's gelungen ist, Schritt für Schritt wieder eine einigermaßen ansprechende Ästhetik herzustellen, folgte dann sein **Fazit für Implantation + Ästhetik**: keine juvenilen Implantate – so wenig Implantate wie möglich – prothetische Orientierung – cave Durchmesser, vor allem in der Front – Augmentation fast immer.

Mit diesem Fazit endete ein sehr guter und höchst informativer Kurs, in dem sich Raphael nicht nur als ausgezeichneter, gelassener Operateur, sondern auch als seriöser und umsichtiger, im besten Sinne des Wortes „wertekonservativer“ Behandler präsentiert hat. Man merkt einfach, dass das, was er uns in den zwei Tagen präsentiert hat, einfach authentisch ist.

**Joseph Kan:  
„In my  
humble opinion,  
the best dentistry  
is no dentistry!“**

VON DR. M. MÜLLER

Schon am Donnerstag vor der Jahrestagung der Neuen Gruppe nutzten viele Kollegen die Chance, den renommierten Spezialisten Dr. Joseph Kan aus Los Angeles zu hören und seine Konzepte zu diskutieren. In seiner Funktion als Lehrer an der Universität von Loma Linda und auch aus seiner privaten Praxis konnte Prof. Kan eine große Anzahl klinischer Fälle und dazu die jeweils umfassende Literatur präsentieren. Beeindruckend viele Studien aus dem eigenen Institut – bereits veröffentlicht oder in Vorbereitung – begründen dabei seine Behandlungsphilosophie.

Im Rahmen seines Themas „Das Ortho-Paro-Prothetik Konzept zur erfolgreichen implantologischen Behandlung der ästhetischen Zone“ betrachtete der Referent im wesentlichen den gingivalen Aspekt. Die Zahnkrone ist Angelegenheit der Zahntechnik und kann vom Implantologen nur wenig gestaltet werden. In aktuellen Studien zeigen Implantate eine Verlustrate von nur ca. 3%. In ca. 16% der Fälle treten dagegen ästhetische Probleme auf.

Bei seiner Analyse der Möglichkeiten und Schwierigkeiten im Rahmen der implantologischen Behandlung in der ästhetischen Zone unterschied Prof. Kan den fazialen Anteil und den interdentalen bzw. approximalen Anteil der gingivalen Strukturen.

**Er begann im ersten Teil des Vortrages mit der Betrachtung der fazialen Aspekte und erörterte die folgenden Punkte:**

### **Sofort- vers. verzögerte Verfahren**

Der Ersatz von Zähnen durch Sofortimplantate zeigt besonders im Bereich der Papille einen besseren Erhalt der vorhandenen Strukturen. Das verzögerte Vorgehen weist bessere Ergebnisse im fazialen Bereich auf.

### **Gewebedicke**

Im fazialen Bereich ist eine ausreichende Gewebedicke ein wichtiger Faktor. Untersuchungsergebnisse aus DVT-Analysen und klinischen Messungen zeigen Gewebedicken zwischen 0,7-1,5 mm. Eine Korrelation zu klinischen Parametern wie

# – 7 Stunden amerikanische Behandlungs- philosophie in Zürich

z.B. dem Pa-Sondentest oder dem visuellen Eindruck des Untersuchers ist dagegen aber nur sehr bedingt gegeben. Daraus ergibt sich die Folgerung, dass beim klinischen Vorgehen grundsätzlich von einer dünnen Gingiva auszugehen ist. Das Einbringen von Bindegewebs-Transplantaten im fazialen Bereich kann die Gewebedicke positiv beeinflussen und wird daher routinemäßig eingesetzt.

## Knochenlager

Nach der Extraktion eines Zahnes kann immer, unabhängig von allen eingesetzten OP-Verfahren, Füllmaterialien in der Alveole und Behandlungsschritten eine horizontale Knochenresorption beobachtet werden. Die Gesamtresorption von buccal-lingual beträgt ca. 1,3 mm, davon ca. 0,5 mm buccal. Die größte Veränderung des Knochenvolumens erfolgt auf der Ebene der Implantatschulter.

Behandlungsziel für stabile Verhältnisse ist eine 2mm starke Knochenlamelle buccal vom Implantat. Die verbliebene Extraktionsalveole buccal des Implantates wird dazu mit Augmentat gefüllt.

Weiterhin ist die koronale Position der Knochens (nach Kois low-normal-high Crest) bedeutend. Es muss dabei aber berücksichtigt werden, ob das darüber liegende Gewebe erkrankt oder gesund ist.

## Implantatposition

Die vertikale Position der Implantatschulter sollte nur 3mm apical der fazialen Gingiva liegen und nicht unter Knochenniveau. Zur Erörterung der horizontalen Position des Implantates zeigte Prof. Kan eine Untersuchung an DVT-Schnitten an natürlichen Zähnen. Er definierte eine Klassifikation in 4 Gruppen zur Beschreibung der Position der Alveole eines Frontzahnes im anterioren Alveolarfortsatz.

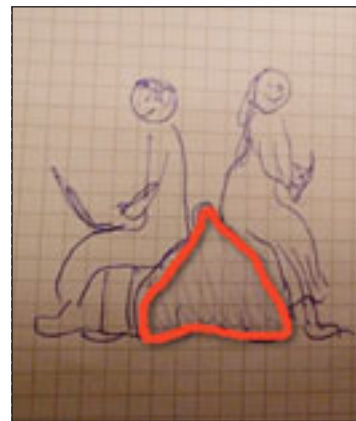In ca. 80 % der Fälle befindet sich die Wurzel eines Frontzahnes fast vollständig im fazialen Anteil des Alveolarfortsatzes. Der alveoläre Knochen in der OK Front unterstützt danach in den meisten Fällen eine zur Alveole deutlich palatinale Positionierung des Implantates. Zur sicheren Verankerung eines Sofortimplantates ist besonders der apikale Knochenanteil zu beurteilen.

Für die Auswahl der Implantatdurchmesser sollte das schmale Bucco-linguale Platzangebot beachtet werden. Es kommen daher eher dünnere Implantate zum Einsatz (max. 4,5 mm).

Bei der Beurteilung der Knochensituation mittels DVT muss auch die Positionierung der Schichten beachtet werden. Studien zeigen, dass eine im Frontsegment gerade Positionierung der DVT-Schichten eine deutliche Veränderung der Knochenverhältnisse besonders um den Incisalkanal darstellt. Die Beurteilung der Aufnahmen setzt die genaue Kenntnis der möglichen Projektionsfehler voraus.

## Implantatgeometrie

Als weiteres Kriterium findet die Implantatgeometrie Beachtung. Dabei zeigen besonders apikal plane Implantate Probleme mit der primären Stabilität in einer Extraktionsalveole. In einer vergleichenden Untersuchung mit verschiedenen Implantatgeometrien zeigte Prof. Kan auch an Implantaten mit einer horizontalen Stufe Knochenverlust.



Im zweiten Teil des Vortrages ging es mit der Betrachtung der interdentalen Aspekte im Wesentlichen um die Papille, der Bean Bag des Implantologen.

Der Abstand vom unterliegenden Knochen zu der Papillenspitze bedingt die Position einer möglichen Papille. Dabei zeigen sich Werte von 4,5 - 5 mm am häufigsten. Nach Extraktion eines Zahnes verhält sich der ehemalige Papillenbereich wie der faciale Anteil dieses Zahnes, die zu erwartende Gingivahöhe beträgt nur noch 3 mm. Es erweist sich als hilfreich, die Papille zu stützen und so den Kollaps der Gewebe zu verhindern. Prof. Kan beschrieb die Papille als Sitzsack, der von zwei „Zähnen“ gestützt wird. Wenn ein Zahn verloren geht, entfällt die Stütze und das Gewebe flacht ab.

Auch der Einsatz aller chirurgischen Verfahren regeneriert die mögliche Papille nur bis ca. 4,5 mm über dem Knochen-Niveau am benachbarten Zahn. Eine Stützung der Papille unmittelbar nach der Operation z.B. mittels eines eingelagerten Pontics erweist sich als hilfreich. Das Pontic sollte 3 mm in die Alveole reichen und fazial flach gestaltet sein.

Zusammenfassend zeigt sich, dass die Kenntnis der biologischen Grenzen vor zu großen Erwartungen schützt und eine sorgfältige Analyse der klinischen Situation die ausgewählten Therapieverfahren bedingt.

7 Stunden voller Informationen, viele Fragen und am Ende eine angeregte Diskussion zeigten das rege Interesse der Zuhörer.

# Möglichkeiten der direkten Komposit-Behandlung im Seitenzahnbereich

**Prof. Dr. Bernd Klaiber  
und Team  
am 4 und 5. Februar 2011  
in Wattenscheid**

VON DR. DERK SIEBERS



Praktiker (Foto: Dr. Oliver Hartmann)

Veranstaltungsort war die Lohnhalle der stillgelegten Zeche Holland in Wattenscheid. Die vom Gastgeber Dr. Ernst Vöpel ausgezeichnet ausgewählten Räumlichkeiten boten den 23 Teilnehmern einen adäquaten Rahmen für die zweitägigen theoretischen Studien und praktischen Übungen. Abgerundet wurde das insgesamt positive Kursambiente durch die freundliche Atmosphäre und die hervorragende kulinarische Versorgung durch den Trilling Partyservice seiner Ehefrau.

## Freitag, 4.2.2011

Pünktlich um 13.30 Uhr begann der theoretische Teil des 2-Tageskurses. Prof. Klaiber beeindruckte durch seine Begeisterung, sein profundes theoretisches Wissen und seine praktischen Fähigkeiten. In zwei dreistündigen Referaten – nur unterbrochen durch eine kurze Kaffeepause – wurde eine umfassende Auffrischung des theoretischen Wissens um Komposits, Grundlagen, Anwendung, Handhabung und Verarbeitung vermittelt. Begonnen wurde mit der Kavitätenpräparation, die sich durch die Eigenschaften der Komposits entscheidend verändert hat. Im Gegensatz zu den Kavitätenpräparationsregeln von GV Black aus der Amalgamära ist eine materialabhängige Präparation für Komposit nicht mehr notwendig. Die Füllungstherapie mit Kompositen kann und muss deutlich Zahnhartsubstanz schonender ausfallen – minimal- und mikroinvasiv. Die Invasivität von Restaurationsmaßnahmen berechnet sich aus dem Verhältnis der zerstörten Zahnhartsubstanz zu der zusätzlich notwendigen Zerstörung durch die Präparationsmaßnahmen. Die moderne Einteilung der Kunststoffe geschieht nach den Füllern (Mikrohybrid-, Nano- und Nanohybridkomposit), den verwendeten Kunststoffen (Methacrylate oder Silorane) oder der Konsistenz (modellierbar, fließfähig – flowable, stopfbar).

Kompomere sind laut Prof. Klaiber nicht mehr zeitgemäß und die noch am Markt erhältlichen Kompomere sind von der Zusammensetzung sehr nahe an den Komposits.

Ein wichtiger Faktor bei der Schichttechnik ist die Polymerisationsschrumpfung. Die theoretischen Zusammenhänge zwischen Kavitätendesign (gebundene zu freien Oberflächen) und Polymerisationsschrumpfung wurden diskutiert. Mindestens ebenso entscheidend wie die Schrumpfung eines Komposits ist der Polymerisationsstress, der von vielen Faktoren, wie z.B. Füller, Konsistenz, Kunststoff usw. abhängig sein kann.

Die korrekte Konditionierung der Zahnhartsubstanzen wurde rekapituliert und die verschiedenen Generationen der Dentineadhäsive vorgestellt. Auch heute stellt die erste Generation der Adhäsivsysteme – also Syntac Classic, Optibond FL und ART-Bond – immer noch den „Golden Standard“ dar. Auch auf eine Schmelzkonditionierung mit Phosphorsäure – ohne Verlust von Retentionskräften – kann heute noch nicht verzichtet werden.

Der zweite theoretische Teil am Freitag widmete sich dem praktischen Prozedere bei der Füllungsherstellung. Das exakte Vorgehen bei der Seitenzahnrekonstruktion mit Komposit wurde vorgestellt. Wichtig war Prof. Klaiber vor allen Dingen, dass eine Ansträgung der okklusalen Kavitätenwände überflüssig ist, und dass posttherapeutische Hypersensibilitäten durch den Pulpa-Dentinschutz mit Adhäsiv und flowable Komposit sicher vermieden werden können. Das ausgehärtete Adhäsiv wird bei dieser Technik nochmals mit einer dünnen Schicht Flowable überzogen, um eine sichere Aushärtung des Dentineadhäsivsystems (Sauerstoffinhibitionsschicht) zu gewährleisten. Hypersensibilitäten lassen sich zudem sicher

vermeiden, indem Primer und Adhäsiv viel Einwirkzeit gegeben wird und nur das Lösungsmittel des Primers verblasen wird, also eine gewisse Restfeuchte verbleibt.

Wie fesselnd Prof. Klaiber die „trockene“ Theorie vermittelte, zeigte sich daran, dass die Veranstaltung wegen des geplanten Abendessens abrupt um 19.15 beendet werden musste. Trotz Verzichtes auf überflüssige Pausen und unbemerkt von den Teilnehmern und auch von Prof. Klaiber war das Zeitlimit voll ausgeschöpft worden. Das offizielle Kursende war eigentlich für 18.30 Uhr vorgesehen. Der bereits wartende Bus brachte alle Teilnehmer zum Abendessen im Wattenscheider Restaurant Kümmel Kopp. Hier konnte der weitere Austausch in gemütlicher Atmosphäre bei guter Verköstigung stattfinden.

### Samstag, 5.2.2011


Der Samstag wurde dominiert von Demonstrationen des korrekten Prozedere bei unterschiedlichen Indikationen sowie umfangreichen praktischen Übungen an Frasacomodellen. Insgesamt musste jeder Teilnehmer 8 Füllungen herstellen. 2 okklusale einflächige Molarenkomposits, 2 Slotfüllungen, 2 dreiflächige Füllungen und abschließend 2 Zahnhalsfüllungen mit fließfähigem Komposit. Besondere Wichtigkeit hatte für Prof. Klaiber die atraumatische Zahnhartsubstanz schonende Erstpräparation bei einer approximalen Karies, die Slotpräparation, sowie die korrekte Platzierung der Interdentalmatritze. Das praktische Prozedere der Slotpräparation wurde eingehend erläutert und geübt. Die Platzierung der unterschiedlichen Matrizen und Hilfsmittel zur Separation wurde ausgiebig dargestellt, geübt und immer wieder kontrolliert. Die Modellation des Komposits muss überschussfrei bzw. zu mindestens überschussarm geschehen. Damit kann die Schädigung unversehrter Zahnstrukturen durch rotierende Bearbeitung vermieden werden. Diese Modellation ist natürlich umso einfacher je kleiner die Kavitätengröße ist. Der Schwierigkeitsgrad einflächiger Komposits ist laut Prof. Klaiber vergleichbar mit „Malen nach Zahlen – so einfach ist das Prozedere!“.

Der Kompromiss der relativen Trockenlegung mit Gingivafäden ist bei der Zahnhalsfüllung manchmal unumgänglich. Nach dem Motto „Wer zuerst kommt, malt zuerst...“ ist eine gewisse Geschwindigkeit und ein geplantes Vorgehen essentiell. Primär sollte die Applikation des zervikalen Füllungsanteils vorgenommen werden, um eine Kontamination durch Sulkusfluid sicher zu vermeiden.

Nach Beendigung der praktischen Übungen folgte ein abschließender theoretischer Exkurs, der sich mit dem Vorgehen bei Aufbaufüllungen, insbesondere des Aufbaus und der Erhaltung nicht dentin-unterstützter Schmelzareale befasste. Außerdem wurden die unterschiedlichen Möglichkeiten der Reparaturen jeglicher Art mit Komposit dargestellt (Komposit-Komposit, Komposit-Metall, Komposit-Keramik etc.). Insbesondere die Reparatur von Kompositfüllungen ist eine legitime Therapievariante, da sie Zahnhartsubstanz schonend ist und eine Vergrößerung der Füllung durch weiteres Beschleifen vermeiden hilft. Der vom Vorabend – aufgrund der abrupten Unterbrechung – noch offene Theorieteil beendete das Seminar gegen 16 Uhr. Vielen Dank an den Veranstalter Dr. Vöpel und seine Frau sowie an Prof. Klaiber und sein kompetentes und freundliches Team für das gelungene und lehrreiche Seminar in toller Atmosphäre.



Universitätsprofessor  
Foto: Dr. Oliver Hartmann



„Malen nach Zahlen“ (Foto: Dr. Oliver Hartmann)



Kursatmosphäre (Foto: Derk Siebers)

# Praxiskurs „Komposit 3D“

mit Dr. Ulf Krueger-Janson  
in der Praxis von Dirk H. Zipprich  
in Aschaffenburg am 15.01.2011.

VON KLAUS KARGE



Wie in Zürich auf der Frühjahrstagung verabredet, fanden wir uns in Aschaffenburg ein, um die von Ulf in seinem Buch beschriebene Vorgehensweise der direkten Kompositveneer-technik praktisch nachzuvollziehen.

Fast alle Kursteilnehmer wurden am Vorabend – anstatt eines Get-togethers in einem Restaurant – in Dirks Praxis bekocht. Das war ein ganz besonderer Abend, den die angenehme Atmosphäre in den großzügigen Privaträumen über der Praxis, flackerndes Kaminfeuer und die Kochkunst von Dirk prägten. Paul Bocuse ließ grüßen. An dieser Stelle noch einmal ein herzliches Dankeschön für die genussreichen Stunden.

Der nächste Tag begann in der Praxis mit hervorragend ausgestatteten Arbeitsplätzen und besten Materialien, die dankenswerterweise von Jean-Francois Roulet gestellt wurden.

Wir starteten mit Theorie und der Frage des Behandlers an seinen Patienten: Wie fühlen Sie sich mit Ihren Zähnen? Danach empfiehlt Ulf, gemeinsam mit dem Patienten sein Wunschziel zu besprechen und ihm dieses eventuell auch mit einem Mock-Up zu demonstrieren.

Jede Füllung sieht Ulf als ersten Versuch an und bespricht das Ergebnis in der Folgesitzung mit dem Patienten. Erforderliche Korrekturen werden gemeinsam erarbeitet.

Der theoretische Teil begann mit der Analyse der Konturmerkmale und der farbgebenden Strukturmerkmale. Wobei das Farbempfinden ganz wesentlich von der Umgebung abhängt und von den Lichtverhältnissen beeinflusst wird.

Bei der Formenanalyse rät Ulf zu beachten, dass die Lichtreflexion die Form mitbestimmt. Die Form vermittelnden Reflexionsleisten demonstrierte er uns anschaulich an den Ellipsoiden der Facialfläche. Dabei betont die breiteste Stelle der Ellipse auch immer die breiteste Stelle des Zahnes.

Nach der Restauration schließt sich immer eine kritische Fehleranalyse an: erstens Form, zweitens Farbe.

Im ersten Praxisteil lernten wir an einem überdimensionierten Silikonabdruck beim Schichten der Labialfläche eines Einsers das Material Empress Direct kennen und testeten die Möglichkeiten der Effektmassen.

Ulf sieht vor allem die Weiterentwicklung der Flowmaterialien als Ursache für die bessere ästhetische Wirkung der Komposite an.

Praxistipp für Zervikalfüllungen im Gingivabereich mit individuellem Kofferdamm: Faden der Stärke 0 legen, mit Bonding tränken und härten! Dieses Vorgehen hält die Gingiva super stabil ab und verhindert das Einfließen von Sulkusfluid.

Weiter empfiehlt Ulf beim Ätzen die Verwendung von Teflonband zum Schutz der Nachbarzähne.

Bei der Herstellung von Silikon-Mock-Ups lässt Ulf die Patienten auf zwei Watterollen links und rechts beißen und erhält so auch die Impressionen der Gegenbeziehung – das hilft bei der Positionierung für die Rekonstruktion ungemein. Häufig werden zu kleine Silikonschlüssel verwendet, die keine gute Positionierung zulassen.

Im zweiten Praxisteil arbeiteten wir mit gewohnten Zahngrößen in einem voll bezahnten Modell. Nach Herstellung des Mock-Ups präparierten wir ein Frontzahntrauma und bauten den Zahn mit Dentin und Schmelzmassen wieder auf.

Unerlässlich zwischendurch: Die wiederholte Formkontrolle mit dem Spiegel von inzisal, mesial, distal und von der Umschlagfalte aus. Nur so bekommt man ein Gefühl dafür, ob sich die Restauration in „3D“ zwischen den Nachbarzähnen einfügt.

Ulf benutzt immer zuerst ein Flow, beispielsweise von GC Tokoyama im Approximalbereich und für die Palatinalfläche. Danach baut er den Dentinkern auf und verwendet abschließend Schmelzmassen.

Praxistipp: Beim Nacharbeiten der Oberfläche mit Flow kann man durch das nach palatinal ziehende Matrizenband sehr schön den Approximalbereich aufbauen.

Beim Aufbau eines Zahnes rät Ulf dazu, approximal und inzisal immer zuerst Dentinmasse zu verwenden und niemals nur Schmelzmasse allein, weil diese Bereiche sonst grau wirken. Nachdem wir mit unseren Ergebnissen mehr oder weniger zufrieden waren, haben wir den gerade aufgebauten Zahn wieder zurückgeschliffen und die Anwendung der Effektmassen geübt. Bei richtiger Vorgehensweise konnten wir Mammelons und Halo-Effekt imitieren.

Ein schöner Kurs, der unseren Blick für „3D“ geschärft hat!  
Danke Ulf!

# Nachruf für Axel Bauer



Mein Freund Dr. Axel Bauer ist seinem schweren Krebsleiden, gegen das er tapfer aber, letztlich vergebens angekämpft hat, erlegen. Das erfüllt mich und den großen Kreis seiner Freunde und Schüler mit großer Trauer.

Dr. Axel Bauer war ein begnadeter Zahnarzt mit visionärem Blick. In den frühen 70er Jahren erkannte er, dass das berufliche Rüstzeug, das die Universität dem jungen Zahnarzt vermitteln kann, nicht ausreicht, um überdurchschnittliche Zahnheilkunde auszuüben. Wir beide orientierten uns gemeinsam am Mekka der restaurativen Zahnheilkunde und unternahmen zahlreiche Fortbildungsreisen zu den großen amerikanischen Lehrern der damaligen Zeit, zu Dr. Arne G. Lauritzen, Dr. Charles E. Stuart, Dr. Mario de Steffanis und besonders zu Dr. Peter K. Thomas.

Inspiziert durch deren großes Wissen und Können begannen wir dann, die gewonnenen Erkenntnisse an unsere deutschen Kollegen weiterzugeben und haben zusammen 1973 das Standardwerk „Gnathologie – Einführung in Theorie und Praxis“ im Quintessenz Verlag veröffentlicht.

Wir haben gemeinsam besonders beim Zahnärztlichen Bezirksverband Oberpfalz in Regensburg zahlreiche, man kann heute sagen legendäre Kurse gegeben.

In seiner kleinen, exklusiven Praxis in Düsseldorf hat er vielen mit oralen Problemen beladenen Patienten mit „Kopf, Herz und Hand“ nachhaltig geholfen. Viele seiner exzellenten Restaurationen werden ihn überleben.

Axel Bauer war ein Urgestein der *NEUEN GRUPPE*, deren Gesicht er von den Anfängen an mit geprägt hat und der er bis zu letzt eng verbunden war.

Nach dem Ende seiner überaus erfolgreichen beruflichen Tätigkeit widmete sich Axel Bauer verstärkt seinem großen Hobby, dem Bergsteigen. Neben vielen Viertausendern unserer Alpen hat er auch den Kilimandscharo erstiegen.

Ich verliere nicht nur einen meiner besten und ältesten Freunde, sondern auch einen Inspirator und Motivator für qualitativ hochwertige Zahnheilkunde. Ruhe nun in Frieden, mein Freund Axel. Ich hoffe, dass auch in der anderen Welt Deine Wünsche und Sehnsüchte in Erfüllung gehen.

DEIN ALEXANDER GUTOWSKI

## „Bildgebende Verfahren in der CMD-Diagnostik unter besonderer Berücksichtigung der Magnetresonanztomographie (MRT)“



**Prof. Dr. Peter Ottl**

Samstag, 19. November 2011 (ganztägig)

Der Einsatz bildgebender Verfahren stellt eine wichtige Maßnahme bei der Diagnostik kranio-mandibulärer Dysfunktionen (CMD) dar. Die ist insbesondere bei komplexen

Patientenfällen gegeben, bei denen sich aus der klinischen Funktionsanalyse keine ausreichend abgesicherte Verdachtsdiagnose ergibt. Der Kurs vermittelt einen Überblick sowie eine Wertung über die für die Diagnostik von CMD zur Verfügung stehenden Verfahren. Einen besonderen Schwerpunkt bildet die Besprechung der Magnetresonanztomographie (MRT) des Kiefergelenks, die in der Lage ist, unter Verzicht auf eine Strahlenbelastung sowohl die knöchernen als auch die Weichgewebsstrukturen im Kiefergelenk in hoher Qualität darzustellen. In diesem Zusammenhang erfolgt die Erläuterung eines speziell entwickelten, standardisierten Befundbogens zur Auswertung von MRT- Aufnahmen des Kiefergelenks. Hohe Relevanz besitzen im Kursablauf die praktischen Übungen, bei denen die Teilnehmer(innen) anhand von Patientenfällen MRT-Aufnahmen selbst befunden.

**Ort:** CMD-Centrum-Münster, Hamannplatz 13, Münster

**Gebühr:** MG: 350,-- €; NMG: 400,-- €

### Anmeldung:

CMD-Centrum- Münster

Dr. Caspar Lachmann

Dr. Kathrin Lachmann

Hamannplatz 13, Coerdemarkt

48157 Münster

Tel. (0251) 247055

Fax (0251) 247064

E-Mail: [cmd-centrum-muenster@gmx.de](mailto:cmd-centrum-muenster@gmx.de)

Web: [www.cmd-centrum-muenster.de](http://www.cmd-centrum-muenster.de)

**Punkte:** Für dieses Seminar erhalten Sie 8 Punkte gemäß der Punktebewertung der BZÄK/ DGZMK

## „Regenerative und ästhetische Parodontaltherapie“ Stand der Wissenschaft, Konsequenzen für die Praxis

Seminar mit Hands-on-Übungen

### Prof. Dr. Anton Sculean & Team

der PA-Abteilung der Uni Bern

Freitag, 25. November 2011 (08.15 – 18.00 Uhr)

Samstag, 26. November 2011 (08.15 – 17.15 Uhr)

- Biologie der parodontalen Wundheilung
- Knochenersatzmaterialien in der Parodontologie
- Gesteuerte Geweberegeneration und Schmelzmatrix Proteine
- Kombinationstherapien und klinische Konzepte in der regenerativen Parodontaltherapie
- Langzeitergebnisse
- Konzepte zur Behandlung von singulären und multiplen Rezessionen
- Faktoren mit Einfluss auf die Heilung und auf die klinischen Ergebnisse
- Neue Möglichkeiten in der regenerativen und plastisch-ästhetischer Parodontaltherapie (Studien zu GDF-5, Muco-graft, Einsatz von EMD + Bindegewebe und Tunneltechnik zur Deckung von multiplen Rezessionen)
- Therapiemöglichkeiten der Periimplantitis
- Einsatz von Laser und Photodynamischer Therapie in der Parodontologie und Implantologie: was ist evidenzbasiert? Hands-On Übungen zur regenerativen und plastisch-ästhetischer PA-Therapie
- ggf. Live-OPs zur regenerativen und plastisch-ästhetischer PA-Therapie.

**Ort:** Uni Bern, Klinik für Parodontologie, Freiburgstrasse 7, Bern

**Gebühr:** MG: 1000,--€; NMG: 1200,--€

### Anmeldung:

Praxis Dr. Raphael Borchard

z. Hd. Frau Pohlkamp

Hoyastr. 1

48147 Münster

Tel.: 0251 25623

Fax: 0251 27 20 75

E-Mail: [contact@paroimplant.de](mailto:contact@paroimplant.de)

**Punkte:** Für dieses Seminar erhalten Sie 14 Punkte gemäß der Punktebewertung der BZÄK/ DGZMK

## „Ästhetische Frontzahnrestaurationen mit Composite“



### Prof. Bernd Klaiber

Freitag, 03. Februar 2012

(13.30 – 18.30 Uhr)

Samstag, 04. Februar 2012

(09.00 – 17.30 Uhr)

Unser Freund Prof. Bernd Klaiber bietet diesen hochinteressanten praktischen Arbeitskurs zum wiederholten Mal für uns an.

Wie kaum ein Anderer ist Bernd Klaiber in der Lage, den Teilnehmern das Potential von direkt geschichteten Composite-Restaurationen zu vermitteln.

Am ersten Tag wird der theoretische Hintergrund, zum großen Teil an Hand von Patientenbildern, erläutert. Es werden exzellente ästhetische wie funktionelle Langzeitergebnisse gezeigt, wobei ausführlich die einzelnen Schritte der Schichtung demonstriert und diskutiert werden.

Der zweite Tag dient der Praxis. An Modellen üben die Teilnehmer die Behandlung der verschiedenen Defektklassen sowie den Diastemaschluß. Dabei wird jeder Teilschritt von Prof. Klaiber und seinen Assistenten zuerst demonstriert. Zusätzlich erhält jeder Teilnehmer ein Skript, in dem step by step die Schichtung dargestellt ist. Allen Teilnehmern wird im Wesentlichen das Material zur Verfügung gestellt, so dass ausreichend Zeit für die Übungen besteht.

**Ort:** Bochum

**Gebühr:** MG: 550,--€; NMG: 650,--€

Die Teilnehmerzahl ist begrenzt. Der 2-Tageskurs ist nur komplett buchbar.

### Anmeldung:

Praxis Dr. Ernst Vöpel

Blumenstr. 46

42853 Remscheid

Tel. (02191) 25258

Fax.(02191) 293749

E-Mail: praxis@dr-voepel.de

**Punkte:** Für dieses Seminar erhalten Sie 12 Punkte gemäß der Punktebewertung der BZÄK/ DGZMK

## „Aus der Trickkiste der Kommunikation – elegante Psychologie für die Praxis und das halbe Leben“

### Dipl. Päd. Herbert Prange

Freitag, 30. März 2012 (09.00 – 17.00 Uhr)

Samstag, 31. März 2012 (09.00 – 15.00 Uhr)

### Der Motivationsschub für das ganze Team

In diesem Seminar lernen Sie von einem erfahrenen Psychologen die erfolgreichsten Strategien kennen, die es derzeit für den Umgang mit sich selbst, mit Patienten und anderen Menschen gibt. Grundlage der Seminare von Herbert Prange sind die spektakulären Erkenntnisse aus der jüngsten Gehirnforschung.

Sie erleben ein Seminar voller überraschender und amüsanter Hintergründe, voller Tricks und Tipps, die Sie sofort im Praxisalltag umsetzen können.

Vor allem erfahren Sie, wie Sie geschickt auf andere Menschen Einfluss nehmen können und Sie sich selbst besser im Griff haben. Wie Sie Harmonieschleifen aufbauen, entspannt über schwierige Themen wie z.B. Geld reden können. Wie Sie elegant mit Kritik umgehen und das bekommen, was Sie sich wünschen. Wie Sie im Team mehr Spaß und insgesamt mehr Lebensfreude haben können.

Sie erfahren,

- wie unser mentales System funktioniert und Ihr Leben beeinflusst,
- wie Sie sich selbst gut managen ,
- wie Sie Ihre Perspektive ändern und richtig und entspannt kommunizieren,
- wie Sie Zugang zum Unterbewussten Ihrer Patienten erhalten,
- wie Sie Sprache und Körpersprache richtig einsetzen,
- wie Sie mit Einwänden und Kritik souverän umgehen,
- wie Sie Ihre Patienten richtig beraten,
- wie Sie Dopamin, den Glücksboten, anheizen,
- warum Sie sich oftmals nicht ärgern, sondern wundern sollten,
- wie Sie mit Fehlern entspannt umgehen,
- wie Sie nicht mehr problemorientiert, sondern lösungsorientiert denken und handeln,
- warum es besser ist, füreinander zu arbeiten als nur miteinander.

**Ort:** Lembach

**Gebühr:** MG: 450,--€; NMG: 550,--€

**Anmeldung:** Dr. Jürgen Menn, Dammstr. 6, 57271 Hilchenbach

Tel. (02733) 89620, Fax.(02733) 896289

E-Mail: juergen@dr-menn.de

**Punkte:** Für dieses Seminar erhalten Sie 14 Punkte gemäß der Punktebewertung der BZÄK/ DGZMK

**„Full mouth adhesive rehabilitation, A to Z...“**

Kurssprache: Englisch

**Dr. Francesca Vailati, Dr. Linda Grutter, Prothetische Abteilung (Prof. Belser) der Universität Genf, Schweiz**

Freitag, 13. April 2012 (09.00 – 17.00 Uhr)

Samstag, 14. April 2012 (09.00 – 17.00 Uhr)

Traditionell wird für Patienten mit stark erodierten Dentitionen eine Full-Mouth-Rehabilitation mit Vollkronen empfohlen. Dank der verbesserten adhäsiven Techniken ist eine Versorgung mit Kronen seltener indiziert und es kann eine weniger invasive adhäsive Therapie vorgeschlagen werden.

Eine adhäsive Behandlung vereinfacht das klinische und das zahntechnische Vorgehen. Die Versorgung solcher Patienten stellt aber wegen der umfangreichen Zahnerosion immer noch eine klinische Herausforderung dar. Um dem Behandler während der Planung und Umsetzung einer adhäsiven Full-Mouth-Versorgung die Arbeit zu erleichtern, wurde ein innovatives Konzept erarbeitet: Die Three-Step-Technik. Drei Laborschritte wechseln sich mit drei klinischen Schritten ab. Der Behandler und der Zahntechniker arbeiten so ständig eng zusammen, um ein möglichst prognostizierbares ästhetisches und funktionelles Ergebnis zu erzielen. Beim ersten Schritt wird eine ästhetische Analyse vorgenommen, um die Position der Okklusionsebene zu bestimmen. Im zweiten Schritt werden die Seitenzahnbereiche im Mund des Patienten in einer erhöhten vertikalen Dimension rekonstruiert. Zum Abschluss wird im dritten Schritt die Frontzahnführung wiederhergestellt. Mit dieser Three-Step-Technik kann der Behandler eine Full-Mouth-Versorgung in eine individuelle Rehabilitation der einzelnen Quadranten umwandeln.

Im 2-tägigen Kurs mit Dr. Francesca Vailati (Oberassistentin bei Prof. Urs Belser an der Uni Genf) wird das Konzept der Three-Step-Technik theoretisch und praktisch dargestellt. Die dreiteilige Publikation dieser Methode im European Journal of Esthetic Dentistry im Jahr 2008 hat zu Diskussion geführt und Dr. Vailati diverse internationale Auftritte ermöglicht. Ein Umdenken in unserer zahnärztlichen Arbeitsweise und ein Schritt in die Zukunft der Zahnmedizin.

**Ort:** Hamburg

**Gebühr:** MG: 950,-€; NMG: 1050,-€

**Anmeldung:**

Jan Hendrik Halben

z. Hd. Frau Bräuer

Isestr. 3, 20144 Hamburg

Tel. (040) 420 30 30, Fax. (040) 420 03 00

E-Mail: braeuer@halben.de

**Punkte:** Für dieses Seminar erhalten Sie

14 Punkte gemäß der Punktebewertung der BZÄK/ DGZMK

**„Implantologie – Update“**

**Dr. Eduardo Anitua**

31.05.2012- 01.06.2012

Wie kaum ein anderer zahnärztlicher Kollege hat es Eduardo Anitua verstanden, die biologischen und biomechanischen Aspekte im Rahmen dentalchirurgischer, implantologischer und implantatrestaurativer Verfahren zu optimieren. Die Anwendung von PRGF, der Einsatz körpereigener Fibrinmembranen bei der GBR, die Bioaktivierung von Implantatoberflächen oder das niedertourige Aufbereiten des Implantatlagers mit dem Gewinn von ergiebigen autologen Knochenmengen seinen nur exemplarisch erwähnt. Der Erfolg gibt im Recht und die Kritiker verstummen. Seine Anhängerschaft wird immer größer. Lassen Sie uns teilhaben an Anituas wissenschaftlichem Knowhow, denn das was Anitua an Forschungsmöglichkeiten im Hause hat, lässt so manche Uniklinik alt aussehen. Mit seinen langjährigen Erfahrungen als versierter Praktiker demonstriert Anitua in diesem Seminar seinen Behandlungsweg von der Diagnose über die Planung und der Chirurgie bis zur restaurativen Versorgung.

Kursinhalte:

- Seminar mit mehrere Live-OP's (2-3 Kollegen können direkt mit in den OP)
- Analyse und Therapieplanung der OP-Fälle
  - Hands-On Workshop
  - Obligat: 3D-Fallplanung mit BTI-Scan Planungssoftware
- Fakultativ: Piezosurgie & PRGF Technik
- aktuelle Augmentationstechniken (PRGF und AutologesFibrin)
- Kurze Implantate: Indikation, Biomechanik, Langzeitprognose
- Implantatauswahlkriterien
- Implantationen in anatomisch kompromittierenden Situationen (Atrophierte Mandibula/Maxilla, Sinuslift-techniken und deren Vermeidung)
- Biologische Optimierungen in der dentalen Chirurgie
- Forschungsschwerpunkte & Zukunftsvisionen

Programmablauf:

Mittwoch, 30.05.2012

Individuelle Anreise nach Bilbao (Später Nachmittag)

Transfer Flughafen Bilbao – Vitoria

Check Inn Hotel Vitoria

20.30 Uhr Gemeinsamer Besuch einer Tapas-Bar Donnerstag

Donnerstag, 31.05.2012

08.30 Uhr – 18.00 Uhr

Live-OP-Kurs / Instituto Eduardo Anitua

Gemeinsames Abendessen in einem traditionellen baskischen Restaurant

Freitag, 01.06.2012  
 08.30 Uhr - 16.30 Uhr  
 Live-OP-Kurs / Instituto Eduardo Anitua  
 Abschiedsdinner in Vitoria – Einladung durch BTI-Spanien

Samstag, 02.06.2012  
 09.00 Uhr Transfer nach San Sebastian  
 10.30 Uhr – 15.50 Uhr Praxishospitation  
 16.00 Uhr Check-Inn ins Hotel  
 20.30 Uhr Wir besuchen eines der besten Fischrestaurants  
 in Spanien. Lassen Sie sich überraschen.

Sonntag, 03.06.2012  
 08.30 Uhr Transfer nach Bilbao  
 09.30 Uhr Fakultativ: Besuch des Guggenheimmuseums  
 Individuelle Abreise Flughafen Bilbao

**Ort:** Vitoria, Spanien

**Gebühr:** Seminargebühr: MG: 900,-€; NMG: 1000,-€  
 Transfer Bilbao-Vitoria-San Sebastian-Bilbao inkl.  
 Hotels: Selbstzahler (zu Konditionen von BTI)  
 Guggenheim-Museum & Restaurants: Selbstzahler  
 Anreise/Abreise Bilbao: Selbstzahler

**Anmeldung:**

Praxis Dr. MSc Reinhold Rathmer  
 z. Hd. Frau Monika Wanner  
 Diezer Straße 13  
 65549 Limburg  
 Tel. 06431 22206  
 Fax 06431 27447  
 E-Mail: r.rathmer@dentikuere.de  
 www.dentikuere.de

Ps.: Bitte teilt uns bei der Anmeldung evtl. Begleitpersonen  
 und Zimmerwünsche mit. Wir werden in Vitoria und  
 San Sebastian alle in denselben Hotels (Kategorie 4\*)  
 übernachten.

**Punkte:** Für dieses Seminar erhalten Sie  
 16 Punkte gemäß der Punktebewertung der BZÄK/ DGZMK

**„Periodontology – winning is modern“**

**Dr. Gianfranco Carnevale**

20.-22. September 2012

Gianfranco Carnevale ist sicher einer der besten Parodontal-  
 chirurgen der Welt! Die "klassische", resektive Methode hat er  
 perfektioniert.

Da deutlich mehr als die Hälfte parodontaler Läsionen keine  
 Indikation für Regeneration bieten, ist dieser 3-Tages-Kurs von  
 größter praktischer Bedeutung.

Alle relevanten Bereiche (Organisation, Vorbehandlung, Planung,  
 Hemisektionen, apikal-verschobene Spalthautlappen, prothe-  
 tische Aspekte...) werden theoretisch und mit Live-Operatio-  
 nen dargestellt.

Dass dieser Kurs in der ewigen Stadt stattfindet, macht ihn  
 unwiderstehlich.

**Ort:** Rom

**Anmeldung:**

Jan Hendrik Halben  
 z. Hd. Frau Antje Bräuer  
 Isestr. 3  
 20144 Hamburg  
 Tel. (040) 420 30 30  
 Fax (040) 420 03 00  
 E-Mail: braeuer@halben.de

**Punkte:** Für dieses Seminar erhalten Sie  
 24 Punkte gemäß der Punktebewertung der BZÄK/ DGZMK