

## HEFT 26, Frühjahr 2005

### *Inhalt*

Laser-Doppler-Technik zur Vitalitätsprüfung

Piezosurgery - Grundlagen und Möglichkeiten

Kursberichte

Clifford Ruddle, Ulm

Harald Gensler, Falsled Kro Dänemark

Wolfgang Bengel, Hamburg

Alessandro Devigus und Markus Lenhard, Bülach bei Zürich

Clemens Bargholz und Horst Behring, Hamburg

Neue Mitglieder

Laudatien

## Editorial

Liebe Freunde der Neuen Gruppe!

In etwa sechs Monaten wird unsere wissenschaftliche Jahrestagung am 18. und 19. November 2005 im Congress-Centrum Hamburg stattfinden. Sie wird sich ausschließlich mit den unterschiedlichen therapeutischen Möglichkeiten in der Parodontologie beschäftigen und soll die Entscheidungsfindung in der Praxis erleichtern.

Altbewährtes und Neues werden evidenz-basierend gegenübergestellt. Diese Ergebnisse werden uns klarmachen, bei welchem Befund wir mit welcher Methode den größtmöglichen sicheren Erfolg erreichen können. Die exakte wissenschaftliche Datenanalyse ist die Grundvoraussetzung dafür. Nur sie gewährleistet die zwingend notwendige Sicherheit bei unserer Therapieentscheidung.

In den letzten Jahren sind die „Kontroversen“ in der Parodontologie zum Teil sehr heftig ausgetragen worden. Mancher von uns ist dadurch auch verunsichert worden. Bei dieser Tagung sollen die unterschiedlichen Methoden, Materialien und Philosophien offen und kontrovers diskutiert werden. Garant dafür werden international höchst anerkannte Referenten sein, die als Abschluss der Tagung in einer ausführlichen Podiumsdiskussion zu, so hoffe ich, eindeutigen Ergebnissen kommen und keine Fragen offenlassen werden. Die Vorträge und diese Diskussion werden uns aktuellen Wissensstand vermitteln und unsere tägliche Therapieentscheidung erleichtern helfen.

Ein Live-OP-Kurs, ein PAR-Chirurgie-Seminar vor- und nachher und die ganze Tagung begleitende Vorträge und Seminare für unsere Mitarbeiterinnen, die als DH und ZMF tätig sind, nicht nur interessant, sondern auch ein Update 2005 für sie sein werden.

Daher bitte ich Euch, schon jetzt diese Daten vorzumerken und lade Euch und Euer Mitarbeiterinnen sehr herzlich nach Hamburg ein. Auch das Drumherum wird Euch gefallen.

Bis dahin wünsche ich Euch frohes Schaffen und Wohlergehen und bin mit den besten Grüßen stets

Euer Jürgen Koob



## Glückwünsche

Die Freunde der Neuen Gruppe gratulieren Gründungsmitglied, Ehrenmitglied und Pastpräsident Knut Schmidt-Diemel herzlich zu seinem 80. Geburtstag, den er am 25. Februar feierte. Ihren 70. Geburtstag feierten Ralph Stöhr am 4. Januar und Pastpräsident Eckhard Jacobi am 21. Januar. Wir gratulieren von ganzem Herzen und wünschen beste Gesundheit. Jörg Stoffregen (Beirat 1975-1979) gratulieren wir zu seinem 65. Geburtstag, den er am 25. Februar feierte. 60 Jahre wurden Jürgen Menn am 8.12. und Peter Dietrich (Beirat 1988-1993) am 24. Februar. Die Neue Gruppe gratuliert herzlichst! Zum 55. Geburtstag am 7. Januar wünschen wir Hans-Georg von der Ohe alles Gute.

Allen Jubilaren herzliche Glückwünsche!

Vor ca. 3 Jahren hat die Neue Gruppe ein wissenschaftliches Projekt der Uni Bern finanziell unterstützt. Hier sind die Ergebnisse dieser Untersuchung wie sie in der Schweizer Monatsschrift Zahnmed Vol 115: 1/2005 Seite 12-17 veröffentlicht wurden.

In den letzten Jahren hat die Laser-Doppler-Messmethode (Laser Doppler Flowmetry = LDF) zur Messung des Blutflusses in Geweben an Bedeutung gewonnen (*Holloway & Watkins 1977, Jenkins et al. 1988, Wong 2000*). Die LDF dient der kontinuierlichen Aufzeichnung der mikrovaskulären Gewebedurchblutung. Es handelt sich dabei um eine nichtinvasive, elektrooptische Messmethode, die eine semiquantitative Aufzeichnung des pulpalen Blutflusses erlaubt (*Evans et al. 1999*).

Ein Infrarotstrahl (monochromes Licht, Wellenlänge 780 nm) wird von einem Laser ausgesandt. Die Photonen des Laserlichts treffen auf sich bewegende Blutzellen und werden in ihrer Frequenz entsprechend dem Doppler-Prinzip verändert (Doppler Shift). Grösse und Frequenz der Streuung des veränderten Lichtes entsprechen der Zahl und der Geschwindigkeit der sich bewegenden Blutzellen. Photonen, die mit ruhenden Elementen in Berührung kommen, werden gestreut, aber nicht entsprechend dem Doppler-Prinzip verändert. Optische Fasern übertragen das Licht zu einem Photodetektor, wo ein elektrisches Signal entsteht, das dann in einen numerischen Wert (Perfusionseinheit) umgewandelt wird. Dieses ist proportional zum Blutfluss (Volumen und Geschwindigkeit). Das Verhältnis von dem entsprechend dem Doppler-Prinzip in der Frequenz veränderten zu dem in der Frequenz nicht veränderten Licht im zurückgesandten Licht ergibt eine semiquantitative Messung des Blutflusses durch das Gewebe, das Flux-Signal, das üblicherweise in Perfusionseinheiten angegeben wird. Im Zahn wird mit dem Laser-Doppler-Gerät nur der pulpalen Blutfluss gemessen.

Die Laser-Doppler-Messmethode wurde bisher experimentell genutzt, um den pulpalen Blutfluss in Tieren und Menschen zu messen (*Gazelius et al. 1986, Olgart et al. 1988*). Zudem wurde die LDF für Nachuntersuchungen traumatisierter bleibender Zähne genutzt (*Olgart et al. 1988, Gazelius et al. 1988, Mesaros & Trope 1997*).

Der Behandler steht bei traumatisierten Zähnen oft vor der schwierigen Aufgabe, Entscheidungen über die Notwendigkeit einer Wurzelkanalbehandlung treffen zu müssen. Traumatisierte Zähne reagieren selten auf den CO<sub>2</sub>-Test, obwohl die Durchblutung im Zahn noch vorhanden wäre. Wenn Nervenfasern durch thermische oder elektrische Reize stimuliert werden können, vermutet man, dass die Pulpadurchblutung intakt ist (*Fuss et al. 1986*). Der CO<sub>2</sub>-Test ist in diesen Fällen begrenzt, nicht objektivierbar und kann zu Fehldiagnosen führen, da er nur die Sensibilität, jedoch nicht die Vitalität der Pulpa bestimmt. Bei der elektrischen Pulpa-diagnostik treten zudem bei Zähnen mit offenem Apex Fehlmessungen auf, weil der Raschkow-Plexus erst am Ende der Wurzelbildung vollständig ausgebildet ist (*Fulling & Andreasen 1976, Fuss et al. 1986*). Daher kann auf eine klinische und radiologische Kontrolle nicht verzichtet werden.

Das Ziel dieser Arbeit war, die Bedeutung der LDF-Information für die Behandlungsplanung nach Zahntrauma zu untersuchen. Die LDF-Ergebnisse wurden mit dem CO<sub>2</sub>-Test sowie weiteren klinischen Befunden und dem Röntgenbild verglichen.

## Material und Methoden

### Patienten und klinisches Vorgehen

In dieser prospektiven Studie wurden 27 Patienten nach Traumata im

## Laser-Doppler-Technik zur Vitalitätsprüfung traumatisierter bleibender Oberkieferfrontzähne

von

Carmen Winzap-Kälin,  
Vivianne Chappuis und  
Thomas von Arx

Bern

Bereich der bleibenden Oberkieferfrontzähne untersucht. Während 20 Monaten wurden bei diesen Patienten Veränderungen bezüglich Sensibilität und Vitalität anhand des konventionellen Sensibilitätstestes mittels CO<sub>2</sub>-Schnee und der Laser-Doppler-Messmethode ermittelt. Diese 27 Patienten (8 weiblich, 19 männlich) hatten 69 traumatisierte Oberkieferfrontzähne. Gemessen wurden auch unverletzte Nachbarzähne. Insgesamt konnten 107 Zähne mit der LDF-Methode analysiert werden. In einer ersten Sitzung erfolgte die klinische Befundaufnahme. Die Diagnostik umfasste folgende Punkte: Schmerzanamnese, Perkussionsdolenz, Mobilität, Veränderung der Zahnfarbe, Pulpasensibilität (CO<sub>2</sub>), Röntgenbild und Foto.

Patienten mit Traumazähnen mit eindeutiger Pulpadiagnose wurden nicht in die Studie einbezogen. Im Weiteren wurden Patienten, bei denen eine Wurzelkanalbehandlung wegen der Traumaform bzw. bei abgeschlossenem Wurzelwachstum notwendig war, in die Studie aufgenommen, wenn Nachbarzähne wegen unklarem Pulpazustand gemessen werden sollten. Die Untersuchungen erfolgten an drei verschiedenen Zeitpunkten: posttraumatisch sowie bei zwei Verlaufskontrollen.

22 der 27 untersuchten Patienten waren im Alter von 6 bis 20 Jahren. Fünf Patienten waren zwischen 21 und 40 Jahre alt. Das Durchschnittsalter betrug 13,5 Jahre.

Insgesamt wurden 107 Zähne gemessen. Davon wurden 69 Zähne vom Erstbehandler als traumatisiert angegeben, 38 Zähne galten als unverletzte Kontrollzähne.

### Laser-Doppler-Messmethode

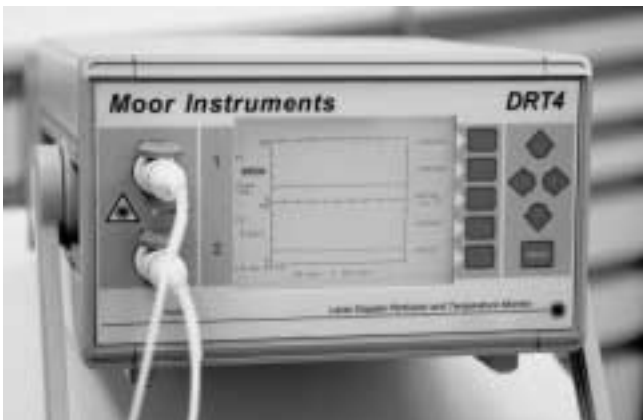

Abb. 1 Laser-Doppler-Gerät von Moor (Laser Doppler Monitor DRT4)

Für die Laser-Doppler-Messung wurde das Gerät von Moor verwendet (Laser Doppler Monitor DRT4 Grundgerät, 2 Kanäle, Wellenlänge 780 nm, DP1T-V2 Standard Sonde, Moor Instruments Ltd, Millwey, Axminster, Devon EX13 5HU, England) (Abb. 1). Die Sondenaufgabe misst 8 mm und beinhaltet zwei fiberoptische Fasern, die 0,5 mm weit voneinander entfernt liegen. Die eine Faser führt das Laserlicht an die Zahnoberfläche, die andere bringt das reflektierte Licht zum Hauptgerät zurück. Die Sonde wurde gegen eine Kalibrierlösung geeicht. Die Registrierung erfolgte immer ohne Lokalanästhesie. Bewegungsartefakte wurden durch Beissen auf einen Gummikeil vermindert. Die Sonde wurde in einem 90-Grad-Winkel an die labiale Fläche des Zahnes gehalten, wenn möglich mindestens 3 mm vom Gingivarand entfernt (Abb. 2a, 2b). Dies reduziert die Veränderung des Signals durch den gingivalen Blutfluss. Die aufgezeichneten Fluxwerte wurden anschliessend ausgedruckt. Die Fluxwerte wurden während mindestens 10 Sekunden bei 20,0 Hz aufgezeichnet. Die Zähne wurden als vital (Flux 10) oder pulpatot (Flux <10) beurteilt. Anhand der pro Zahn sequentiell ermittelten drei Messwerte wurden die gemessenen Zähne vier Gruppen zugeteilt: Gruppe A: alle drei Fluxwerte 10, Gruppe B: Schlusswert Flux 10, Gruppe C: Schlusswert Flux <10, Gruppe D: alle

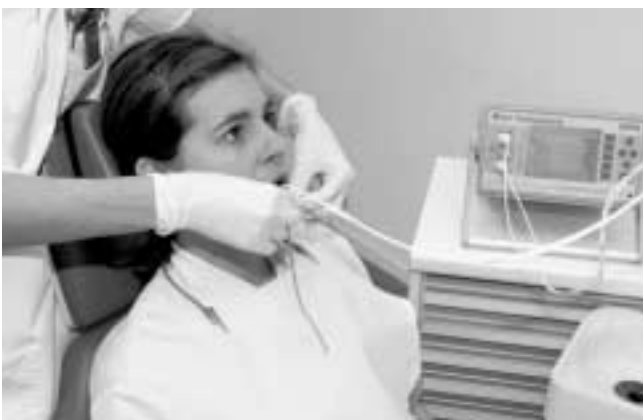

Abb. 2a Die LDF-Untersuchung erfolgte am sitzenden Patienten mit Sondenerführung von vorne.

drei Fluxwerte  $< 10$  (Abb. 3). Die LDF-Ergebnisse wurden mit dem  $\text{CO}_2$ -Test, dem klinischen Befund und dem Röntgenbild verglichen.

## Resultate

Von den 107 Zähnen zeigten 23 Zähne einen abnehmenden (Gruppe C) und 14 Zähne (Gruppe D) einen über die ganze Untersuchungszeit tiefen Fluxwert. Der Fluxwert war bei 12 Traumazähnen und zwei Kontrollzähnen immer tief (Tab. I). Bei 47,8% der Traumazähne und 55,3% der Kontrollzähne stimmten alle drei LDF-Messungen mit dem  $\text{CO}_2$ -Test, dem klinischen und radiologischen Befund überein. Bei 52,2% der Traumazähne und 44,7% der Kontrollzähne aller gemessenen Zähne stimmte der mit dem  $\text{CO}_2$ -Schnee ermittelte Wert mit mindestens einem der drei gemessenen Fluxwerte nicht überein. Bei den mit dem  $\text{CO}_2$ -Test nicht übereinstimmenden LDF-Messungen stimmten allerdings die LDF-Messungen bei 31,9% der Traumazähne und bei 7,9% der Kontrollzähne mit dem klinischen und dem radiologischen Befund überein (Tab. II).

Bei den nicht übereinstimmenden 17 Kontrollzähnen waren 10 laterale Inzisiven, drei zentrale Inzisiven und vier Eckzähne betroffen. Bei drei der 17 Kontrollzähne stimmte die Laser-Doppler-Messmethode mit den klinischen und radiologischen Befunden überein. Dabei handelte es sich in zwei Fällen um eine Pulpaobliteration und in einem Fall um eine unauffällige Pulpa.

Bei den übrigen 14 Kontrollzähnen handelte es sich um ein, zwei oder drei Laser-Doppler-Messwerte mit Flux  $< 10$  trotz reizloser klinischer und radiologischer Verhältnisse. Bei den 36 Traumazähnen, bei denen die Laser-Doppler-Messwerte nicht mit dem  $\text{CO}_2$ -Test übereinstimmten, stimmte die LDF-Messung bei 22 Zähnen mit den klinischen und radiologischen Befunden überein, nicht aber mit dem  $\text{CO}_2$ -Test. Bei den übrigen 14 Traumazähnen stimmten die Messungen des  $\text{CO}_2$ -Testes sowie die radiologischen und klinischen Befunde nicht mit der LDF-Messung überein. Bei sieben Traumazähnen stimmte nur eine der drei Laser-Doppler-Messwerte nicht mit den klinischen, radiologischen Befunden und der Messung mit dem  $\text{CO}_2$ -Schnee überein. Bei den übrigen sieben Traumazähnen waren alle Laser-Doppler-Messwerte stark abweichend.

Bei den 20 Kontrollzähnen der Gruppe A (alle drei Fluxwerte 10) zeigten alle 20 bei der dritten LDF-Messung eine unauffällige Pulpa.

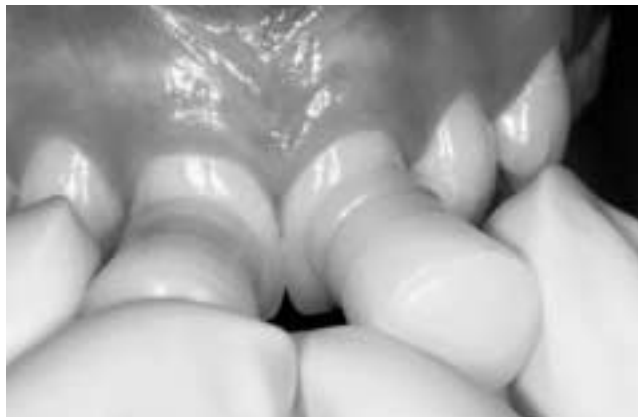

Abb. 2b Die Sonden wurden in einem 90-Grad-Winkel an die labialen Flächen der zu untersuchenden Zähne gehalten, wenn möglich mindestens 3 mm vom Gingivarand entfernt.

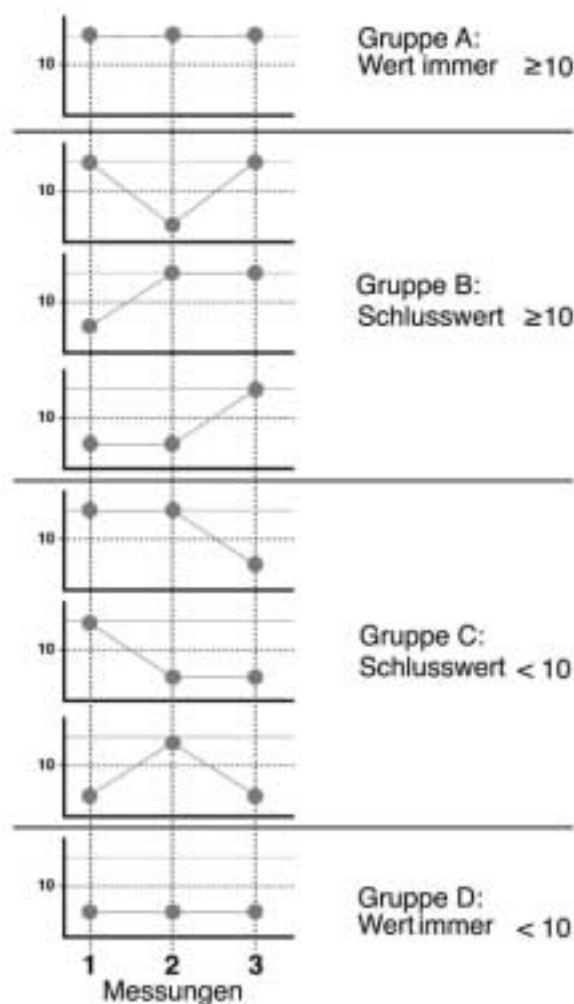


Abb. 3 Gruppierung der LDF-Messungen gemäss Schlusswert (dritte Messung)

Tab. I Zuteilung der Trauma- und Kontrollzähne bezüglich der LDF-Gruppen A bis D (siehe auch Abb. 3)

	Gruppe A	Gruppe B	Gruppe C	Gruppe D	Total
Traumazähne	31	13	13	12	69
Kontrollzähne	20	6	10	2	38
Total	51	19 2	3	14	107

Tab. II Übereinstimmung der LDF-Messungen mit dem CO<sub>2</sub>-Test bzw. den anderen klinischen und radiologischen Befunden

	LDF-Messungen stimmen mit CO <sub>2</sub> , Klinik und Rx überein	LDF-Messungen stimmen nicht mit CO <sub>2</sub> überein, jedoch mit Klinik und Rx	LDF-Messungen stimmen weder mit CO <sub>2</sub> noch mit Klinik/Rx überein
Traumazähne (n = 69)	33 (47,8%)	22 (31,9%)	14 (20,3%)
Kontrollzähne (n = 38)	21 (55,3%)	3 (7,9%)	14 (36,8%)

Bei der Endkontrolle zeigten 18 der 31 Traumazähne der Gruppe A eine unauffällige Pulpa, ein Traumazahn zeigte trotz drei Fluxwerten 10 radiologisch eine Pulpaobliteration, und drei LDF-Werte waren trotz einer Wurzelkanalbehandlung immer 10.

Bei neun Traumazähnen der Gruppe A konnte nach den drei LDF-Messungen keine definitive Diagnose des Pulpazustandes gestellt werden (Tab. III).

Bei der Gruppe B (Schlusswert Flux 10) zeigten fünf der sechs Kontrollzähne eine unauffällige Pulpa, bei einem Kontrollzahn blieb der Pulpazustand jedoch unklar. Von den 13 Traumazähnen zeigten vier eine unauffällige Pulpa, bei fünf Traumazähnen blieb der Pulpazustand unklar. Zwei wurzelkanalbehandelte Zähne zeigten bei der Endkontrolle trotzdem einen Fluxwert 10. Bei einer Patientin der Gruppe B kam es zu einer infektionsbedingten Wurzelresorption der beiden traumatisierten zentralen Inzisiven (Tab. III).

Bei acht Kontrollzähnen der Gruppe C (Schlusswert Flux <10) blieb der Pulpazustand unklar. Zwei Kontrollzähne zeigten eine Pulpaobliteration. Traumazähne der Gruppe C zeigten in fünf Fällen eine Wurzelkanalbehandlung und ebenfalls in fünf Fällen eine Pulpaobliteration. Bei drei Zähnen dieser Gruppe blieb der Pulpazustand unklar (Tab. III).

Bei den Kontrollzähnen der Gruppe D (alle drei Fluxwerte <10) zeigte ein Kontrollzahn eine unauffällige Pulpa und ein Kontrollzahn einen unklaren Pulpazustand bei der letzten LDF-Messung. Bei den Trauma-

Tab. III Befund bei Endkontrolle bezüglich der LDF-Gruppen A bis D

Befund Endkontrolle	Gruppe A		Gruppe B		Gruppe C		Gruppe D		Total
	T*	K**	T	K	T	K	T	K	
Pulpa unauffällig	18	20	4	5			1	1	49
Pulpa obliteriert	1				5	2	1		9
Pulpazustand unklar	9		5	1	3	8	4	1	31
Wurzelkanalbehandlung	3		2		5		6		16
Infektionsbedingte Wurzelresorption			2						2
Total	31	20	13	6	13	10	12	2	107

\* T = Traumazahn, \*\* K = Kontrollzahn



zähnen der Gruppe D zeigte ein Traumazahn eine unauffällige Pulpa, ein Traumazahn eine obliterierte Pulpa und vier Traumazähne einen unklaren Pulpazustand. Bei sechs Traumazähnen war eine Wurzelkanalbehandlung durchgeführt worden (Tab. III).

## Diskussion

Die vorliegende Studie untersuchte die Bedeutung der LDF in der Überwachung traumatisierter Oberkieferfrontzähne. Die häufigsten Traumata betreffen die bleibenden Zähne im Alter zwischen 8 und 12 Jahren (*Andreasen & Ravn 1972, Skaare & Jacobsen 2003*). Das Durchschnittsalter der Patienten dieser Studie betrug 13,5 Jahre. In diesem Alter ist der Zustand der Pulpa schlecht eruierbar, was möglicherweise eine Übertherapie (z. B. unnötige Wurzelkanalbehandlungen) oder aber schwerwiegende Komplikationen, bedingt durch eine verzögerte Wurzelkanalbehandlung zur Folge haben kann. Wurzelkanalbehandelte, traumatisierte Zähne haben eine bessere Prognose als pulpatote Zähne mit einer Infektion (*Ebihara et al. 1996*). Daher wäre es von Vorteil, den Zustand der Durchblutung der Pulpa zu kennen. Zuwarten kann zu einer Pulpanekrose führen, welche die Prognose des Zahnes erheblich verschlechtert. Bei unreifen Zähnen mit offenem Apex besteht je nach Schweregrad des Traumas die Schwierigkeit, die richtige Entscheidung für die Weiterbehandlung zu treffen. Um das natürliche Wurzelwachstum nicht einzuschränken, wäre es von Vorteil, die mögliche Revaskularisierung der Pulpa abzuwarten. CO<sub>2</sub>-Tests zeigen aber in den ersten Monaten nach Trauma meist keine Sensibilität.

Die Laser-Doppler-Messmethode dient in diesen Fällen als zusätzliches Hilfsmittel in der Entscheidungsfindung, da die Vitalität der Pulpa abhängig davon ist, ob ein Blutfluss im Zahn vorhanden ist, jedoch unabhängig davon, ob eine sensorische Antwort besteht (*Ebihara et al. 1996*).

In den letzten Jahren wurde die Anwendung der LDF mit ganz unterschiedlichen Ansätzen in der Zahnmedizin untersucht (*Kling et al. 1986, Oikarinen et al. 1996, Kostouros et al. 1996, Mesaros et al. 1997, Firestone et al. 1997, Ahn & Pogrel et al. 1998, Wong 2000, Lee et al. 2001, Ikawa et al. 2003, Strobl et al. 2004*).

Die Anwendung der LDF stellt den Behandler jedoch (noch) vor technische Probleme. Es gibt eine Anzahl von Fehlermöglichkeiten. Zum Beispiel führt eine Veränderung der Zahnfarbe und -dicke zu einer vergrößerten Lichtabsorption und kann trotz einer vitalen Pulpa zu einer Nulllinie führen (*OLGART 1994*). Dies könnte erklären, warum bei vier der insgesamt acht gemessenen Eckzähne (Kontrollzähne) die LDF-Messung weder mit den klinischen und radiologischen Befunden noch mit dem CO<sub>2</sub>-Test übereinstimmte. Irreguläre Schmelzoberflächen oder Kompositfüllungen können wie Spiegel agieren, das Licht reflektieren und dadurch die Interpretation der Resultate unsicher machen (*Olgart 1994*). Zudem ist die Methode technisch anspruchsvoll und zeitaufwändig (*Evans et al. 1999*). Ein weiteres Problem stellen die Bewegungsartefakte dar. Die LDF ist nicht so erfolgreich wie thermische und elektrische Tests, wenn der Patient nicht stillsitzen kann oder der fragliche Zahn nicht stabilisiert werden kann (*Musselwithe et al. 1997*). Viele tierexperimentelle Studien fanden unter Vollnarkose statt, was die Bewegungsartefakte auf ein Minimum reduzierte (*Kerezoudis et al. 1992, Z Anetta-Barbosa et al. 1993, Yanpiset & Trope 2000, Yanpiset et al. 2001*). Bewegungsartefakte konnten in der vorliegenden Studie durch den Gebrauch eines Bissblocks und sorgfältige Sondenpositionierung reduziert werden. Dass von den

### Literaturverzeichnis

- AHN J, POGREL MA: The effects of 2% lidocaine with 1:100,000 epinephrine on pulpal and gingival blood flow. *Oral Surg Oral Med Oral Pathol Oral Radiol Endod* 85: 197–202 (1998)
- ANDERSON KK, VANARSDALL RL, KIM S: Measurement of pulpal blood flow in humans using laser Doppler flowmetry: a technique allowing stability and repeatability of pulpal blood flow measurement during surgical manipulations. *Int J Adult Orthodon Orthognath Surg* 10: 247–254 (1995)
- ANDREASEN JO, RAVN JJ: Epidemiology of traumatic dental injuries to primary and permanent teeth in a Danish population sample. *Int J Oral Surg* 1: 235–239 (1972)
- EBIHARA A, TOKITA Y, I ZAWA T, SUDA H: Pulpal blood flow assessed by laser Doppler flowmetry in a tooth with a horizontal root fracture. *Oral Surg Oral Med Oral Pathol Oral Radiol Endod* 81: 229–233 (1996)



EVANS D, REID J, STRANG R, STIRRUPS D: A comparison of laser Doppler flowmetry with other methods of assessing the vitality of traumatised anterior teeth. *Endod Dent Traumatol* 15: 284–290 (1999)

FIRESTONE AR, WHEATLEY AM, THURER UW: Measurement of blood perfusion in the dental pulp with laser Doppler flowmetry. *Int J Microcirc* 17: 298–304 (1997)

FRATKIN RD, KENNY DJ, JOHNSTON DH: Evaluation of a laser Doppler flowmeter to assess blood flow in human primary incisor teeth. *Pediatr Dent* 21: 53–56 (1999)

FULLING HJ, ANDREASEN JO: Influence of maturation status and tooth type of permanent teeth upon electrometric and thermal pulp testing. *Scand J Dent Res* 84: 286–290 (1976)

FUSS Z, TROWBRIDGE H, BENDER IB, RICKOFF B, SORIN S: Assessment of reliability of electrical and thermal pulp testing agents. *J Endod* 12: 301–305 (1986)

GAZELIUS B, OLGART L, EDWALL B, EDWALL L: Noninvasive recording of blood flow in human dental pulp. *Endod Dent Traumatol* 2: 219–221 (1986)

GAZELIUS B, OLGART L, EDWALL B: Restored vitality in luxated teeth assessed by laser Doppler flowmeter. *Endod Dent Traumatol* 4: 265–268 (1988)

HARTMANN A, AZERAD J, BOUCHER Y: Environmental effects on laser Doppler pulpal blood-flow measurements in man. *Arch Oral Biol* 41: 333–339 (1996)

HOLLOWAY GA, WATKINS DW: Laser Doppler measurement of cutaneous blood flow. *J Invest Dermatol* 69: 306–312 (1977)

IKAWA M, KOMATSU H, IKAWA K, MAYANAGI H, SHIMAUCHI H: Aggregated changes in the human pulpal blood flow measured by laser Doppler flowmetry. *Dent Traumatol* 19: 36–40 (2003)

JENKINS S, SEPKA R, BARWICK WJ: Routine use of laser Doppler flowmetry for monitoring autologous tissue transplants. *Ann Plast Surg* 21: 423–426 (1988)

KEREZOUZIS NP, OLGART L, EDWALL L, GAZELIUS B, NOMIKOS GG: Activation of sympathetic fibres in the pulp by electrical stimulation of rat incisor teeth. *Archs Oral Biol* 37: 1013–1019 (1992)

KLING M, CVEK M, MEJARE I: Rate and predictability of pulp revascularization in therapeutically reimplanted permanent incisors. *Endod Dent Traumatol* 2: 83–89 (1986)

KOSTOUROS GD, OLGART L, EDWALL L: The blocking effect of iontophoretic administration of lidocaine on neurogenic vascular reactions in rat dental pulp. *Eur J Oral Sci* 104: 577–582 (1996)

LEE JY, YANPISSET K, SIGURDSSON A, VANN WF JR: Laser Doppler flowmetry for monitoring traumatized teeth. *Dent Traumatol* 17: 231–235 (2001)

MESAROS S, TROPE M, MAIXNER W, BURKES EJ: Comparison of two laser Doppler systems on the measurement of blood flow of premolar teeth under different pulpal conditions. *Int Endod J* 30: 167–174 (1997)

MESAROS SV, TROPE M: Revascularization of traumatized teeth assessed by laser Doppler flowmetry: case report. *Endod Dent Traumatol* 13: 24–30 (1997)

MUSSELWITHE JM, KLITZMAN B, MAIXNER W, BURKES EJ JR: Laser Doppler flowmetry: a clinical test of pulpal vitality. *Oral Surg Oral Med Oral Pathol Oral Radiol Endod* 84: 411–419 (1997)

16 gemessenen wurzelkanalbehandelten Zähnen bei fünf Zähnen trotzdem ein positiver Fluxwert gemessen wurde, könnte daran liegen, dass bei diesen drei Patienten die Bewegungsartefakte nicht eliminiert werden konnten oder der gingivale Blutfluss mitgemessen wurde. Die LDF-Fluxwerte, die bei menschlichen Zähnen gemessen werden, zeigen nicht nur den Blutfluss der Zahnpulpa, sondern auch den Blutfluss der parodontalen Gewebe (Hartmann et al. 1996, Soo-Ampon et al. 2003). Dies und patientenabhängige Faktoren scheinen bei den 16 gemessenen wurzelkanalbehandelten Zähnen eine Rolle gespielt zu haben.

Anderson (et al. 1995) fanden, dass die Laser-Doppler-Messwerte zudem bei jedem Individuum stark variierten.

Fraktin et al. (1999) untersuchten, ob LDF-Messungen an der labialen und lingualen Kronenfläche verschiedene Ergebnisse lieferten. Sie fanden jedoch keine signifikanten Unterschiede. In dieser Studie wurden die Messungen aus Gründen des guten Zuganges an der labialen Kronenfläche durchgeführt. Bei den drei LDF-Messungen stimmten von insgesamt 38 Kontrollzähnen 55,3% mit dem CO<sub>2</sub>-Test, der Klinik und dem radiologischen Befund und 7,9% mit der Klinik und dem Röntgenbild überein. Dies entspricht einer Übereinstimmung von insgesamt 63,2%. Ohne die LDF-Messung wären die 7,9%, bei denen der CO<sub>2</sub>-Test nicht mit der Klinik und dem radiologischen Befund übereinstimmte, möglicherweise falsch therapiert worden. Bei den übrigen 14 Kontrollzähnen (36,8%) wich der Laser-Doppler-Messwert bei mindestens einer der drei Messungen deutlich vom CO<sub>2</sub>-Test und dem klinischen und radiologischen Befund ab. Betrachtet man nur den letzten Laser-Doppler-Messwert, so zeigen noch 11 der 38 Kontrollzähne, d. h. 28,9%, eine Abweichung. Bei den lateralen Inzisiven stellt sich dabei die Frage, ob Traumata übersehen wurden. Dabei bleibt zu berücksichtigen, dass nicht offensichtliche Traumata (Konkussion, Subluxation) schwierig zu eruieren sind und daher oft verborgen bleiben. Dies entspricht der Feststellung von Evans et al. (1999), dass nicht traumatisierte Kontrollzähne im gleichen Zahnbogen bei Zahntraumapatienten kaum vorhanden sind. In den zwei Fällen, wo sich radiologisch eine Pulpaobliteration entwickelt hatte, handelt es sich vermutlich um traumatisierte Zähne. Bei zehn Kontrollzähnen blieb der Pulpazustand auch nach der dritten LDF-Messung unklar. Bei diesen Patienten waren weitere in kurzen Zeitabständen festgelegte Kontrolluntersuchungen erforderlich. Bei sieben von neun Zähnen (sieben Trauma- und zwei Kontrollzähnen) konnte dank der LDF eine später radiologisch festgestellte Pulpaobliteration prognostiziert werden. Bei sieben dieser neun Zähne zeigte die LDF-Messung während den drei Messungen eine stetige Abnahme des Fluxwertes. Nur in einem Fall eines zentralen, traumatisierten Inzisiven blieben alle drei Fluxwerte 10 und in einem Fall waren alle Fluxwerte tief. Dies ist damit erklärbar, dass eine Pulpaobliteration nur langsam fortschreitet und noch ein geringer Blutfluss im Zahn vorhanden sein kann. Auch der CO<sub>2</sub>-Test zeigte in allen neun Fällen bei der Endkontrolle einen negativen Wert und war somit genau. Allerdings war der CO<sub>2</sub>-Test in sechs Fällen bereits von Anfang an negativ, was ohne die LDF-Messung zur Einleitung einer Wurzelkanalbehandlung hätte führen können.

Bei den drei LDF-Messungen stimmten von den insgesamt 69 Trauma-zähnen 33 mit dem CO<sub>2</sub>-Test, dem klinischen und radiologischen Befund und 22 mit der Klinik und dem Röntgenbild überein. Dies bedeutet, dass die LDF in 79,7% mit CO<sub>2</sub>-Test und/oder dem klinischen und radiologischen Befund übereinstimmte. Bei den übrigen 14 von den 69 Trauma-zähnen wich der Laser-Doppler-Messwert bei mindestens einer der drei Messungen deutlich vom CO<sub>2</sub>-Test sowie vom klinischen und radiolo-



gischen Befund ab. Bei diesen 55 Traumazähnen half die LDF-Messung, mehr über den Zustand der Pulpa zu erfahren, insbesondere bei den 22 Traumazähnen, bei denen der CO<sub>2</sub>-Test nicht mit den LDF-Messungen übereinstimmte.

Bei der Endkontrolle blieb bei neun Traumazähnen der Gruppe A, bei fünf Traumazähnen der Gruppe B, bei drei Traumazähnen der Gruppe C und bei vier Traumazähnen der Gruppe D der Pulpazustand trotz CO<sub>2</sub>-Test, klinischem und radiologischem Befund und LDF-Messung unklar. Daher erfolgten bei diesen Zähnen weitere in kurzen Zeitabständen festgelegte Kontrolluntersuchungen. Zwei Zähne derselben Patientin der Gruppe B zeigten eine infektionsbedingte Wurzelresorption. Der gemessene Blutfluss könnte hier von der periradikulären Entzündung stammen. In der vorliegenden Studie liegt die Trefferquote für die Laser-Doppler-Messwerte bei den Traumazähnen bei 79,7% und bei den Kontrollzähnen bei 63,2%. Diese Ergebnisse unterscheiden sich von denjenigen der Studie von Yanpiset et al. (2001), welche in ihrer Tierstudie in 83,7% der Fälle richtige LDF-Messungen bestimmten. Dies weil die Bewegungsartefakte in Vollnarkose auf ein Minimum reduziert werden konnten. Die LDF-Messung bei pulpatoten Zähnen war sehr genau im Gegensatz zu den Werten der vorliegenden Arbeit, wo bei 31,3% der gemessenen wurzelkanalbehandelten Zähne trotzdem ein Fluxwert 10 gemessen wurde. Dies widerspricht auch der Feststellung von Gazellius et al. (1986), die fanden, dass die Laser-Doppler-Messmethode gesunde von pulpatoten Zähnen gut unterscheiden kann. Auch Sasano et al. (1997) fanden in ihrer klinischen Studie, dass die Laser-Doppler-Messmethode eine zuverlässige Methode zur Identifizierung vitaler Zähne ist. Dies konnte in der vorliegenden Studie nicht bestätigt werden.

Immerhin stimmte die LDF-Messung bei 31,9% der Traumazähne und bei 7,9% der Kontrollzähne mit dem klinischen und radiologischen Befund überein, bei denen der CO<sub>2</sub>-Test abwich.

Die LDF half in diesen Fällen, mehr Informationen zum Pulpazustand zu erhalten. Die Laser-Doppler-Messmethode muss zurzeit als zusätzliches Hilfsmittel in der Diagnostik betrachtet werden. Sie kann die klinische und radiologische Befunderhebung nicht ersetzen.

OIKARINEN K, KOPOLA H, MAKINIE-MI M, HERRALA E: Detection of pulse in oral mucosa and dental pulp by means of optical reflection method. *Endod Dent Traumatol* 12: 54–59 (1996)

OLGART L, GAZELIUS B, LINDTH-STROMBERG U: Laser Doppler flowmetry in assessing vitality in luxated permanent teeth. *Int Endod J* 21: 300–306 (1988)

OLGART LM: Laser Doppler flowmetry in vitality testing of teeth. *Real Clin* 5: 283–291 (1994)

SASANO T, NAKAJIMA I, SHOJI N, KURIWADA S, SANJO D, OGINO H, MIYAHARA T: Possible application of transmitted laser light for the assessment of human pulpal vitality. *Endod Dent Traumatol* 13: 88–91 (1997)

SKAARE AB, JACOBSEN I: Dental injuries in Norwegians aged 7–18 years. *Dent Traumatol* 19: 67–71 (2003)

SOO-AMPON S, VONGOSAVAN N, SOO-AMPON M, CHUCKPAIWONG S, MATTHEWS B: The sources of laser Doppler blood-flow signals recorded from human teeth. *Arch Oral Biol* 48: 353–360 (2003)

STROBL H, HAAS M, NORER B, GERHARD S, EMSHOFF R: Evaluation of pulpal blood flow after tooth splinting of luxated permanent maxillary incisors. *Dent Traumatol* 20: 36–41 (2004)

WONG K: Laser Doppler flowmetry for clinical detection of blood flow as a measure of vitality in sinus bone grafts. *Implant Dent* 9: 133–142 (2000)

YANPISET K, TROPE M: Pulp revascularization of replanted im-mature dog teeth after different treatment methods. *Endod Dent Traumatol* 16: 211–217 (2000)

YANPISET K, VONGOSAVAN N, SIGURDSSON A, TROPE M: Efficacy of laser Doppler flowmetry for the diagnosis of revascularization of reimplanted im-mature dog teeth. *Dent Traumatol* 17: 63–70 (2001)

ZANETTA-BARBOSA D, KLINGE B, SVENSSON H: Laser Doppler flowmetry of blood perfusion in mucoperiosteal flaps covering membranes in bone augmentation and implant procedures. A pilot study in dogs. *Clin Oral Implants Res* 4: 35–38 (1993)

Korrespondenzadresse:

Dr. C. Winzap-Kälin

Klinik für Oralchirurgie und Stomatologie, Zahnmedizinische

Kliniken der Universität Bern, Freiburgerstrasse 7,

CH-3010 Bern

Tel. +41 (0) 31/632 88 06, Fax +41 (0) 31/632 25 03

E-Mail: carmenkaelin@freesurf.ch



## Piezosurgery - Grundlagen und Möglich- keiten

von  
Markus Schlee

Forchheim

Im vorliegenden Artikel werden die therapeutischen Möglichkeiten des Einsatzes eines piezoelektrischen Knochenskaldpells in der Implantologie dargestellt. Diese Technik ermöglicht ein präziseres und atraumatischeres Schneiden des Knochens, als es bei vorherigen Methoden möglich war (micrometric cut). Die Instrumentenspitze schwingt mit einer modulierbaren Ultraschallfrequenz. Hart- und Weichgewebe können nur frequenzabhängig durchtrennt werden. Deshalb schneidet das Gerät nur Hartschubstanz. Anatomisch heikle Weichgewebsstrukturen, wie beispielsweise die Schneidersche Membran oder Nerven können geschont werden (selective cut). Das Kühlmittel wird durch die Schwingung laminar entlang der Instrumentenspitze geführt. Dadurch wird im Vergleich zu konventionell rotierenden Instrumenten eine effektivere Kühlung auch in tieferen Regionen erreicht. Techniken wie Kieferkammspaltung (Abb. 1 und 2), Sinusbodenelevation, Gewinnung von autologen Knochenspänen und kortikospongiösen Knochenblöcken werden einfacher und sicherer (Abb. 3 und 4).

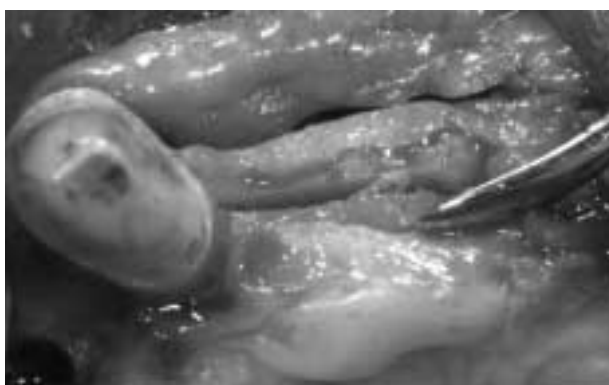

Abb. 1: Nach einer Spallappenpräparation wird der Kieferkamm gespalten

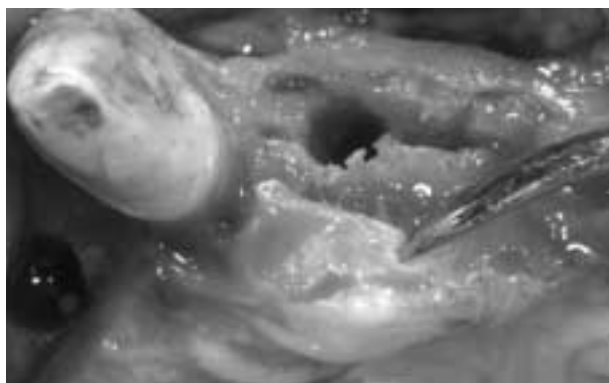

Abb. 2: Die Aufbereitung erfolgt konventionell mit Osteotomen

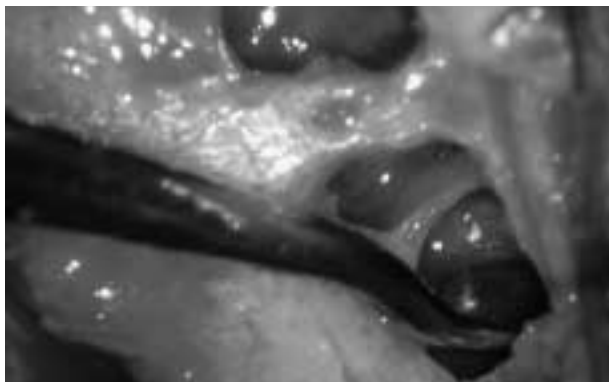

Abb. 3: Auch komplizierte anatomische Verhältnisse werden beherrschbar

### Einleitung:

Eine Vielzahl von Studien zeigt die hohe Erfolgsrate von dentalen Implantaten (1-5). Das osseointegrierte Implantat ist für den Patienten aber nicht in jedem Fall ein Erfolg. Ziel für ihn ist das nicht mehr als Zahnersatz erkennbare Endergebnis. Dies ist nur bei einer optimalen Positionierung des Implantates möglich. Restauration driven implant placement und reverse planing stehen synonym für die Forderung, die Implantatposition nicht mehr vom Knochenangebot sondern von prothetischen Notwendigkeiten abhängig zu machen (6). Dies erfordert neben einer adäquaten präimplantologischen Planung die Fähigkeit, sich im atrophierten Bereich den benötigten Knochen zu schaffen. Es wurden eine Vielzahl von Techniken zur prä- oder periimplantären Regeneration des Knochenlagers gezeigt.

Zur Vermeidung von Mikrobewegungen und zur Exklusion nicht erwünschter Zellen wurden Membranen eingesetzt (7, 8, 9). Den Raum unter den Membranen sichern autogene, allogene und xenogene Transplantate (Spacemaking) (10).

Eine alternative Technik ist die Transplantation autogener kortikospongiöser Knochenblöcke aus dem Kinn, dem Kieferwinkel oder dem Beckenkamm. Dabei können Wachstumsfaktoren aus Thrombozytenkonzentraten eingesetzt werden (11-16), die die Angiogenese und damit die Wundheilungsgeschwindigkeit beschleunigen und das Augmentat stabilisieren.

Um die Transplantation autologen Knochens zu vermeiden, ist es bei adäquater Knochenqualität möglich, den Alveolarkamm nach einer Spaltung horizontal zu spreizen (17-20).

Zur Therapie der vertikalen Atrophie der posterioren Maxilla und/oder der vermehrten Pneumatisation der Kieferhöhle nach Zahnverlust ist die Sinusbodenelevation



die effektivste Methode der Therapie. Dabei wird über einen krestalen (26) oder lateralen (21-25) Zugang (modifizierte Caldwell-Luc-Osteotomie) die Schneidersche Membran, ohne sie zu perforieren, vom Knochen abgehoben. Der Raum zwischen abgelöster Membran und residualem Knochen schafft ein Empfängerbett für das Augmentat.

Im vorliegenden Artikel sollen Modifikationen der oben dargestellten Techniken unter Einsatz eines neuen piezoelektrischen Knochenskaldpells gezeigt werden. Anhand von Fallberichten werden Vorteile, Nachteile und Chancen dieser faszinierenden Methodik diskutiert.



Abb. 4: Die Präparation eines Knochenblockes

## Material und Methoden

Das Piezosurgery® Gerät (Abb. 5, Mectron®, Italien, Erfinder: Dr. T. Vercelotti) nutzt eine modulierbare funktionelle Arbeitsfrequenz von 25 bis 30 kHz. Mit dieser Frequenz kann nur Hartgewebe geschnitten werden. Zum Durchtrennen von Weichgewebe ist eine Frequenz von etwa 50 KHz nötig. Deshalb ist es bei korrekter Anwendung nicht möglich, anatomische Strukturen, wie z.B. die Schneidersche Membran, Nerven, oder Periost zu beschädigen. Die einzige Empfehlung diesbezüglich ist, unnötigen Kontakt mit diesen Strukturen zu minimieren. Da die mechanische Energie nicht genützt wird, mineralische Strukturen zu schneiden, würde sie in Form von Hitze auf das Weichgewebe übertragen. Zudem ist natürlich eine mechanische Schädigung des Weichgewebes möglich (z.B. Durchstoßen der Schneiderschen Membran durch unsachgemäß hohen Druck).

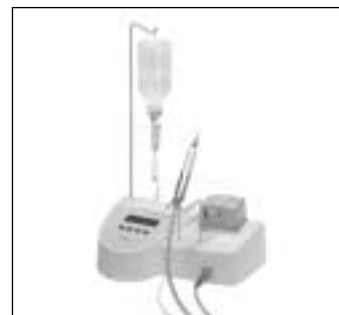

Abb. 5: Piezosurgery-Einheit der zweiten Generation

Die Kühlung erfolgt über ein regulierbares Pumpsystem mit physiologischer Kochsalzlösung. Um eine optimale Kühlung zu erreichen, wird die Spüllösung bei 4°C im Kühlschranks gelagert. Am Basisgerät kann die Pumpleistung und die Intensität der Schwingung reguliert werden.

Das Handstück kann mit verschiedenen Arbeitsspitzen zur Osteoplastik, Osteotomie, zur Separation von Weichgewebe vom Knochen und zum Schneiden des Knochens, die bei den Fallberichten näher erläutert werden, bestückt werden.

Die Arbeitsfrequenz der Instrumentenspitzen setzt sich aus der Überlagerung zweier Schwingungen zusammen: einer modulierbaren horizontalen Schwingung von 60 bis 200  $\mu\text{m}$  und einer modulierbaren vertikalen Schwingung von 20 bis 60  $\mu\text{m}$  (Abb. 6). Verglichen mit oszillierenden Sägen ist der Hub der Arbeitsspitze sehr klein. Das Schneiden gelingt demnach sehr viel präziser und angenehmer für den Patienten.

Bei konventionellen oszillierenden Knochensägen muss mit einem gewissen Anpressdruck gearbeitet werden, um das Instrument zu führen. Die Piezo-chirurgie kommt mit einer federleichten Instrumentenführung aus. Auch das erhöht die Präzision des Schnittes. Eine Erhöhung des Anpressdruckes bis zu einer idealen Grenze  $p_i$  erhöht die Abtragsleistung. Überschreitet der Anpressdruck  $p_i$ , wird die



Abb. 6: Die effektive Arbeitsschwingung des Handstückes ergibt sich aus einer Überlagerung einer horizontalen (60-200  $\mu\text{m}$ ) und einer vertikalen (20-60  $\mu\text{m}$ ) Schwingung




Abb. 7: Der erfahrene Operateur wählt intuitiv die ideale Kombination aus Translationsgeschwindigkeit  $a$  und Anpressdruck  $p$



Abb. 8: Das OP 1 eignet sich besonders zur Gewinnung von partikulärem Knochenmaterial

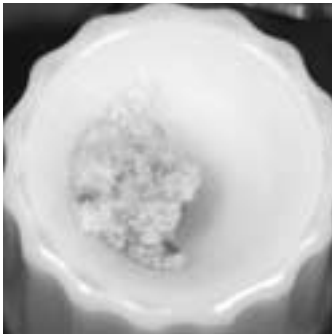


Abb. 9: partikuläres Knochenmaterial hat eine ideale Korngröße von etwa 500 µm

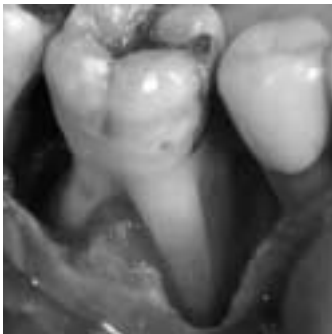

Abb. 10: Ein nicht raumschaffender Prozess erfordert in der Parodontalchirurgie eine Augmentation

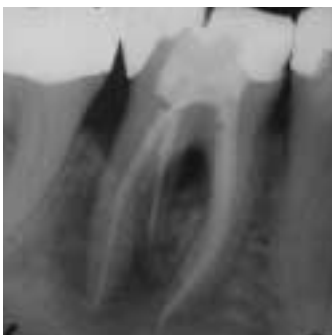


Abb. 11: präoperatives Röntgenbild

Arbeitsspitze in der Schwingung behindert, die Abtragsleistung sinkt und die Hitzeentwicklung steigt. Bei Erreichung des Druckes  $p_{max}$  bleibt die Arbeitsspitze stehen und es wird nur Hitze übertragen. Ein Warnton erklingt. Dadurch kann eine Schädigung des Knochens vermieden werden. Die Translationsgeschwindigkeit  $a$  (die Geschwindigkeit mit der die Instrumentenspitze am Knochen bewegt wird) hat ebenso wie die Arbeitsspitze (Material, diamantiert, scharf, gezahnt, usw.) Einfluss auf die Abtragsleistung. (Abb. 7) zeigt den Zusammenhang zwischen Anpressdruck und verschiedenen Translationsgeschwindigkeiten. Der erfahrene Operateur lernt intuitiv, wie schnell welches Instrument mit welchem Druck  $p$  über den Knochen geführt werden muss.

Die Ausgangsleistung des Handstückes beträgt 5 W (Ultraschallscaler 2 W). Stärkere Ausgangsleistungen würden die Abtragsleistung des Gerätes verbessern. Der Preis dafür wären allerdings grobe Instrumentenspitzen (Instrumentenfraktur). Deshalb ist die gewählte Ausgangsleistung der ideale Kompromiss zwischen Arbeitsgeschwindigkeit und Grauzität der Spitzen.

Während des Arbeitens ist der Schnitt im Knochen weitgehend blutfrei. Die Gründe dafür liegen in der Kühlmittelführung und in der Art der Vibration des Instrumentes. Bei einer oszillierenden Säge wird ein Blutfilm im Schnitt hin und her bewegt. Das Piezoinstrument mit der hochfrequenten Vibration in allen Raumebenen spült das Blut zu jedem Zeitpunkt weg. Eine ideale Sicht über das Operationsgebiet ist die Folge. Auf struktureller und zellulärer Ebene schädigt die piezoelektrische Chirurgie den Knochen weniger als bisherige Systeme (31). Derzeit kann kein anderes marktverfügbares System die beschriebenen Aufgaben erfüllen.

## Chirurgische Techniken

### 1. Bone Chips

Knochenchips in der Implantologie haben die Aufgabe Raum offen zu halten (Spacemaking), als Leitschiene für Knochenregeneration zu dienen (Osteokonduktion) und Wachstumsfaktoren in die Empfängerstelle zu übertragen (Osteoinduktion), die die Knochenregeneration beschleunigen. Transplantate im klassischen Sinn stellen die Knochenchips nicht dar - Osteozyten überleben den Vorgang aufgrund der initial fehlenden Blutversorgung nicht. Die Augmentate werden im Zuge der Heilung durch Knochen ersetzt (Remodeling). Autogene Knochenchips in der Implantologie lassen sich am leichtesten in Form von Knochenmehl aus dem Bohrstollen des Implantatbettes gewinnen (27). Dieses Knochenmehl wird zu schnell resorbiert und kann so die Leitschiene- und Spacemakingfunktion nicht ausreichend erfüllen. Benötigt werden Partikelgrößen, die eine ausreichende Standzeit haben. Bewährt haben sich klinisch Partikelgrößen von ungefähr 500 µm. Dies kann durch die Aufbereitung mit Knochenmühlen erreicht werden. Knochenmühlen haben neben dem hohen Preis immer den Nachteil, dass Material im Gerät verloren geht.

Besonders gut zur Gewinnung autogener Knochenchips eignet sich das Piezosurgerygerät. Mit dem Ansatz OP1 bis OP3 (OP = Osteoplastik, Abb. 8) können durch streichende Bewegungen leicht und schnell größere Knochenmengen in der richtigen Korngröße gewonnen werden (Abb. 9). In der Regel werden keine Knochen Siebe benötigt, da der Knochen sich vor der Instrumentenschaukel sammelt und einfach mit einem Instrument aufgenommen werden kann. Als leicht zugängliche und komplikationslos abheilende

Spenderregion hat sich die Linea obliqua der Mandibula bewährt. Die Schnittführung ist ähnlich zur Osteotomie eines 8-ers ein Kieferkammschnitt retromolar und eine Extension nach mesial paramarginal. Möglich ist eine Gewinnung von Spänen auch aus der, der Operationsstelle benachbarten anatomischen Region. Das erspart eine zweite Wunde.

In der Parodontologie haben autogene Knochentransplantate zur GTR in bestimmten Fällen eine Indikation. Bei breiten infraalveolären Knochentaschen erhöhen sich die Erfolgchancen durch die Verwendung von autogenen Knochenchips.

Die Erfolgswahrscheinlichkeit von regenerativen Maßnahmen bei dem vorliegenden Defekt (Abb. 10 und 11) ist aufgrund der Defektanatomie gering. Ein Offenhalten des Defektes durch Knochenspäne ist von Vorteil. Der Knochen wird mit dem Instrument OT3 aus der linea obliqua gewonnen (Abb. 12 und 13) und in der Knochentasche eingebracht (Abb. 14 und 15). Nach wie vor bleibt autogener Knochen für derartige Maßnahmen der Gold Standard.

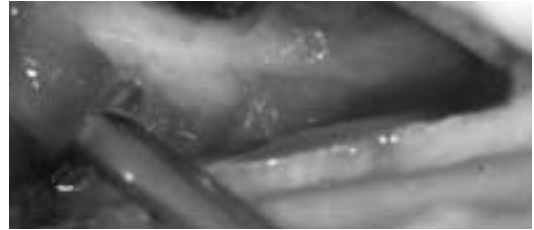

Abb. 12: Aus der linea obliqua kann partikulärer Knochen ...



Abb. 13: ... mit dem Instrument OP 3 gewonnen werden.

## 2. Knochenblöcke

Zwei Grundbedingungen limitieren die Erfolgswahrscheinlichkeit der Knochenheilung: Zeit und Ruhe. Dies zeigt die Problematik, mit partikulärem Material im nicht raumstabilen Bereich augmentieren zu wollen. Im von umgebenden Knochen gefassten Bereich hingegen (vielwandige Knochendefekte) eignen sich partikuläre Transplantate unter gleichzeitiger Verwendung von stabilisierenden Membranen vorzüglich. Will man jedoch horizontal oder gar vertikal augmentieren, stößt man mit partikulärem Material schnell an Grenzen. Hier haben sich besonders kortikospöngiöse Knochenblöcke bewährt. Die klassischen Spenderregionen sind Kinn, die linea obliqua im retromolaren Bereich der Mandibula und die christa iliaca des Beckenkammes. Hier soll besonders die retromolare Entnahme diskutiert werden. Die Schnittführung für diese Technik ist ein retromolarer Kieferkammschnitt, der sich nach anterior entweder als intrasulculäre oder paramarginale Inzision fortsetzt. In der Regel ist ein Entlastungsschnitt im Prämolarenbereich nötig, um den Knochen ausreichend darstellen zu können. Dabei wurde es häufig nötig, den N. mentalis zu präparieren. Die Osteotomie erfolgte mit Fräsern und rotierenden Scheiben für die horizontale Inzision. Besonders die horizontale Osteotomie ist es, die ein besonders weites Aufklappen erfordert, um einen adäquaten Zugang zu schaffen und das Weichgewebe schützen zu können.

Piezosurgery erleichtert den Vorgang. Die geringe Schwingungsamplitude der Instrumentenspitze, die optimale Kühlwasserzuführung und die selektive Schnittführung stellen sicher, dass eine Traumatisierung anatomischer Nachbarstrukturen nicht möglich ist. Auch mit kleinster Zugangspräparation kann das Operationsgebiet ausreichend dargestellt werden. Die schwierige horizontale Inzision erfolgt mit einer diamantierten Kugel (Abb. 16 und 17) Entlastungsschnitte und eine Darstellung des N. mentalis sind nicht mehr nötig (Abb. 4 und 18).

## 3. Kammspaltung

Die gezeigten Techniken haben Vor- und Nachteile, deren Erörterung weit über den Rahmen dieses Artikels hinausgeht. Ein Zweiteingriff zur Knochenentnahme wird nötig. In der Regel

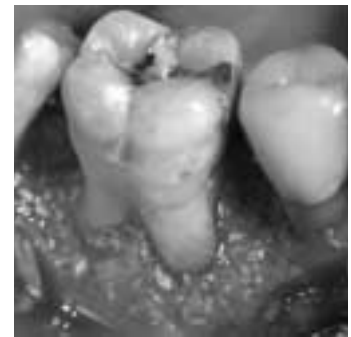

Abb. 14: Der augmentierte OP-Situs

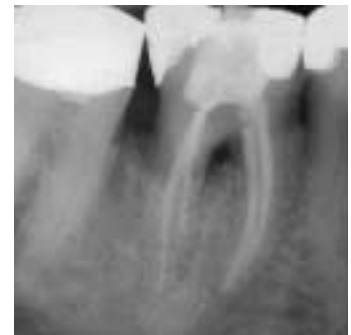

Abb. 15: 6 Monate postoperativ



Abb. 16: Die horizontale tiefe Inzision erfolgt mit der diamantenen Kugel



Abb. 17: Die Arbeitsspitze OT5

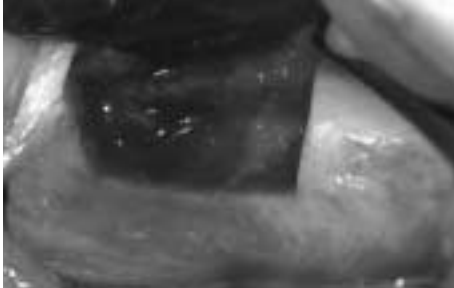

Abb. 18: Der schonend aufgeklappte Situs

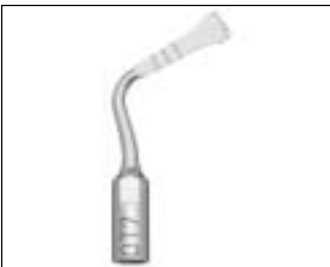

Abb. 19: Die grazile Säge OT7



Abb. 20: Die konische Spitze PP1

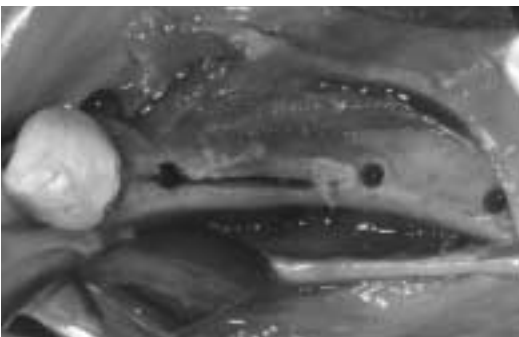


Abb. 21: Die initiale Präparation des Knochens

müssen Membranen angewandt werden. Und in der Regel können die Implantate nicht simultan inseriert werden, so dass ein weiterer Eingriff erforderlich wird. Partikuläre Augmentate können bei adäquater Primärstabilität des Implantates manchmal simultan gesetzt werden. Mikrobewegungen des Transplantates können hier das Ergebnis kompromittieren.

Besonders für den Fall einer ausreichenden vertikalen Knochendimension bei einer inadäquaten Dicke des Kammes ist die Kammspaltung eine erwägenswerte Alternative. Es werden keine Membranen benötigt und alle diesbezüglichen Komplikationen von vorneherein vermieden. Keine Knochentransplantate oder Biomaterialien werden benötigt. Spaltlappen können präpariert werden und eine Exposition des Knochens und das daraus resultierende Resorptionsrisiko werden vermieden.

Die Kammspaltungstechnik ist eine Separation der bukalen von der lingualen kortikalen Knochenwand und deren Dehnung und Verlagerung. Fräser, rotierende Scheiben, Meißel und Osteotome werden dazu verwendet. Dabei bleibt die Gefäßversorgung in den jeweiligen „Knochenlappen“ weitgehend erhalten. Eventuell eingesetzte Knochenersatzmaterialien werden überall von Knochen begrenzt und dadurch ist eine beidseitige Gefäßversorgung, eine beidseitige Zellmigration und eine Vermeidung von Mikrobewegungen sichergestellt. Das ist die ideale Umgebung für knöcherne Regeneration mit reduziertem Risiko einer bindegewebigen Reparatur.

Die Risiken der Kammspaltung liegen im Quetschtrauma, Resorptionen und besonders bei mineralisiertem Knochen in Frakturen der Knochenlappen. Für diesen Fall ist es wichtig, das Periost am Knochen belassen zu haben. Eine Fraktur würde dann im Sinne einer Grünholzfraktur erfolgen und nach Fixation mit Osteosyntheseschrauben in der Regel zu keinen weiteren Komplikationen führen.

Bislang erfolgten Kammspaltungstechniken primär im Oberkiefer. Hier ist die Elastizität des Knochens größer.

Piezosurgery senkt die oben beschriebenen Risiken. Der Knochen wird durch eine sägeartige Instrumentenspitze atraumatisch separiert (Abb. 19) und durch eine konische Spitze gedehnt (Abb. 20). Die weitere Aufbereitung erfolgt mit Osteotomen und Meißeln. Frakturen treten deutlich seltener auf. Klinisch erscheint der Knochen nach der Aufbereitung mit Piezotechnik elastischer zu werden. Eindruck: Der vorliegende Fall zeigt die Möglichkeiten, die Piezosurgery auch bei hoch mineralisiertem Knochen bietet.

Die vertikale Höhe des Alveolarkammes ist vollständig erhalten, während der horizontale Aspekt (Abb. 21) eine Implantation unmöglich macht. Eine Pilotbohrung zur Markierung der Implantatposition an der Stelle des ersten Prämolaren ist bereits erfolgt. Um den Fall einphasig lösen zu können ist eine Kieferkammspaltung geplant. Da der Kamm nach der Expansion des Knochens deutlich breiter sein wird, ist es erforderlich, den Lappen als Spaltlappen zu präparieren. Nun ist eine ausreichende Mobilisation des Weichgewebes und eine spannungsfreie Naht möglich. Zudem bleibt das Periost mit seiner kompletten Blutversorgung weitgehend am Knochen. Das ist

im Unterkieferseitenzahnbereich mit dem wenig adhärenen Periostschlauch schlechter möglich, als im Oberkiefer. Da der Knochen elastisch genug ist, kann auf eine Entlastungsinzision des bukkalen Knochenlappens verzichtet werden. (Abb. 22 und 23) zeigen die zunehmende Aufspreizung des Knochens. Konische Implantate erleichtern das Aufdehnen des Knochens und erhöhen gleichzeitig das Risiko eines Quetschtraumas. Hier ist klinische Erfahrung vonnöten, um eine erhöhte Verlustrate der Implantate zu vermeiden. Es sollte darauf geachtet werden, dass die verbleibende Dicke des gedehnten Knochens ausreichend ist. Klinische hat sich eine Breite von mindestens 1 mm bewährt. Der Raum im Sägespalt kann nach dem Eindrehen der Implantate mit autogenen Knochenspänen oder einem Ersatzmaterial aufgefüllt werden. Ohne Membranen kann nun eine spannungsfreie Naht durchgeführt werden.

#### 4. Sinuslift

Die Sinusbodenelevation ist mittlerweile eine Routineprozedur zur Versorgung vertikal atrophierte Kieferkämme in der posterioren Maxilla geworden. Am häufigsten wird der Eingriff über ein laterales Fenster, einer Präparation der Schneiderschen Membran im Sinne einer modifizierten Caldwell-Luc-Operation durchgeführt. Ein Risiko des Eingriffes ist die Perforation der Membran entweder bei der Präparation des Knochenfensters oder beim Abpräparieren der Membran. Besonders bei kurzzeitig zurückliegendem Zahnverlust, einer ausgeheilten Mund-Antrum-Verbindung, bei aus anderen Gründen adhärenter Membran oder bei vorhandenen Septen ist die Wahrscheinlichkeit einer Membranperforation gegeben. Häufig wird diese Perforation bei der weiteren Präparation zur Ruptur und macht die Reparatur des Defektes mit Mikrochirurgischen Nähten oder Membranen unmöglich. Eine weitgehend intakte Membran ist aus Sterilitätsgründen und der Erfordernis das Augmentat zu stabilisieren nötig.

Diese Risiken sind bei der Verwendung der Piezosurgerytechnik kleiner. Durch die selektive Schnittführung ist es nahezu nicht möglich, bei der Präparation des Knochenfensters die Membran zu perforieren. Bei dünnem Knochen eignet sich besonders die diamantierte Kugel (Abb. 17 und 24), um den lateralen Zugang zu präparieren. Bei dickem Knochen ist die Abtragsleistung dieser Instrumentenspitze zu gering. Um den Vorgang zu beschleunigen, wird die Knochenwand erst einmal mit einem Ansatz für Osteoplastik (Abb. 8) ausgedünnt und erst dann mit der Diamantkugel präpariert. Die anfallenden Knochenspäne werden für das Augmentat gesammelt.

Zur initialen Abpräparation eignet sich das wie ein Elefantenfuß geformte EL1 (Abb. 25 und 26). Ohne Perforationsrisiko kann man sich zwischen Membran und Knochenwand vorarbeiten und diese etwa 2mm zirkulär um das Fenster zu lösen. Dies geschieht durch die Vibrationen des Ultraschallgerätes wie von selbst.

Dann kann mit den Elevationsinstrumenten EL2 und EL3, die wie konventionelle manuelle Sinuselevatoren geformt sind weitergearbeitet werden. Auch hier arbeiten die Ultraschallschwingung und der hydropneumatische Druck durch die Kavitation der Kühlmittelflüssigkeit für uns. Bei heiklen Situationen kann es sein, dass man auf das Feedback eines Handinstrumentes nicht verzichten will und

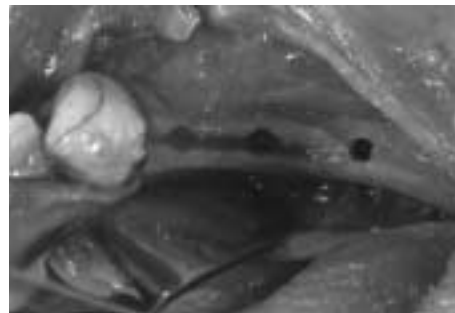


Abb. 22: Der erste Schritt der Aufdehnung

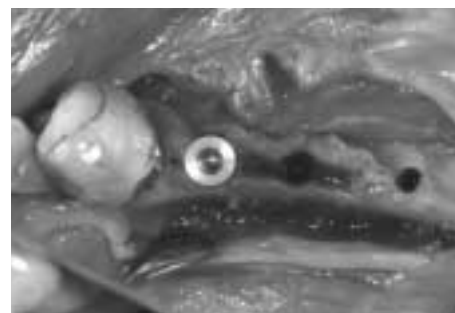


Abb. 23: Die finale Präparation

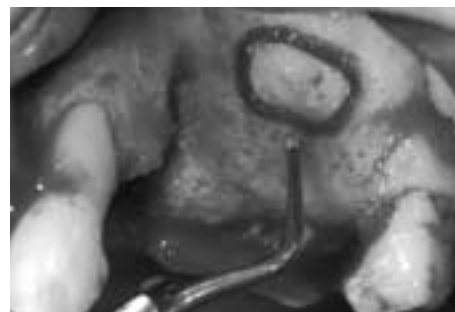

Abb. 24: Die Präparation des lateralen Fensters erfolgt mit der diamantenen Kugel

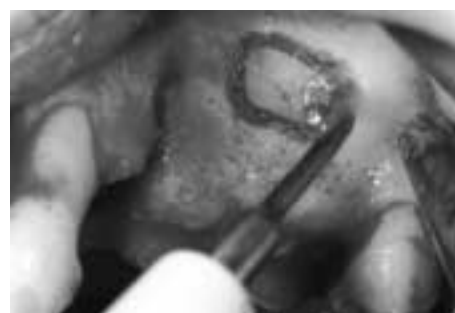

Abb. 25: Die initiale Lösung der Membran erfolgt mit der Spitze EL1

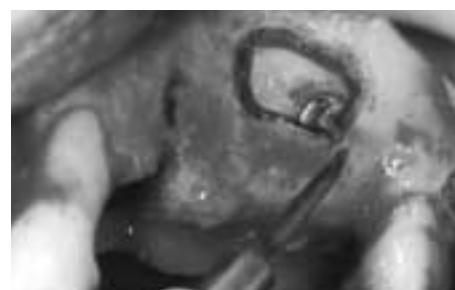

Abb. 26: Der hydropneumatische Druck des Kühlmediums unterstützt die Präparation

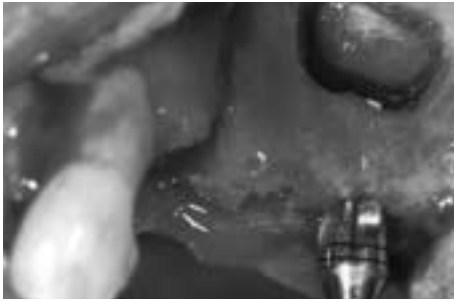

Abb. 27: Die Aufbereitung des Implantatbettes,

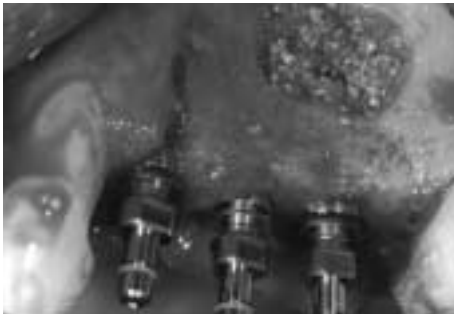

Abb. 28: Der augmentierte Sinus

ab einem gewissen Stadium manuell weiterpräpariert.

## Schlussfolgerung

Piezoelektrische Chirurgie ist eine Bereicherung der bisherigen chirurgischen Methoden. Es ist keine Technik für „schnelle“ Chirurgen. Es ist eher geeignet für operationstechnisch sensible, atraumatisch arbeitende Operateure. Der erforderliche geringe Anpressdruck ermöglicht genaueres Arbeiten. Die einzigartige Technik der selektiven Schnitfführung schützt Weichgewebe zuverlässig. Nervtranspositionen, Sinusbodenelevationen, Distractionsosteogenesen werden dadurch sicherer. Auch weniger erfahrene Operateure können sich an diese Techniken wagen.

Spezielle Instrumentenspitzen eignen sich hervorragend zur Gewinnung von Knochenspänen in einer idealen Korngröße. Einsatzmöglichkeiten in der Parodontalchirurgie und Implantologie liegen auf der Hand.

Die sich permanent steigernde Vielfalt der Instrumentenspitzen wird noch weitere Einsatzbereiche erschließen (piezozugestützte Osteotomie, etc.).

## Literaturübersicht:

- Albrektson T, Zarb GA, Worthington P, Eriksson AR. The long-term efficacy of currently used dental implants. A review and proposed criteria of success. *Int J Oral Maxillofac Implants* 1986;1:11-25
- Nevins M, Langer B. The successful application of osseointegrated implants to the posterior jaw: a long-term retrospective study. *Int J Oral Maxillofac Implants* 1993;8:428-432
- Jemt T, Lekholm U. Oral implant treatment in posterior partially edentulous jaws: A 5-year follow-up report. *Int J Oral Maxillofac Implants* 1993;8:635-640
- Lekholm U. Osseointegrated implants in the treatment of partially edentulous jaws: A prospective 5-year multicenter study. *Int J Oral Maxillofac Implants* 1994;9:627-635
- Lazzara R, Siddiqui AA, Binon P, et al. Retrospective multicenter analysis of 31 endosseous dental implants placed over a five-year period. *Clin Oral Implants Res* 1996;7:73-83
- Garber DA, Belsler UC. Restoration-driven implant placement with restoration-generated site development. *Compend Cont Ed Dent* 1995;16(8): 796-804.
- Dahlin C, Gottlow J, Lindhe A, Nyman S. Healing of maxillary and mandibular bone defects using a membrane technique. An experimental study in monkeys. *Scan J Plast Reconstr Hand Surg* 1990;24:13-19
- Mellonig GT, Nevins M. Guided bone regeneration of bone defect associated with implants: An evidence-based outcome assessment. *Int J Periodontics Restorative Dent* 1995;15:168-185
- Dahlin C, Lekholm U, Becker W, Becker BE, Higuchi K, Callens A, van Steenberghe D. Treatment of fenestration and dehiscence bone defects around dental implants using the guided tissue regeneration technique: A prospective multicenter study. *Int J Oral Maxillofac Implants* 1995;10:312-318
- Nevins M, Mellonig JT. Enhancement of the damaged edentulous ridge to receive dental implants: A combination of allograft and the Gore-Tex membrane. *Int J Periodontics Restorative Dent* 1994;14:97-111
- Lynch SE, Colvin RB, Antoniadis HN. Growth factors in wound healing: Single and synergistic effects on partial thickness porcine skin wounds. *J Clin Invest* 1989;84:640-646
- Lynch SE, Buser D, Hernandez RA, Weber HP, Stich H, Fox CH, Williams RC. Effects of the platelet-derived growth factor/insulin-like growth factor-I combination on bone regeneration around titanium dental implants. Results of a pilot study in beagle dogs. *J Periodontol* 1991;62: 710-716
- Marx RE, Carlson ER, Eichstaedt RM, Schimmel AR, Strauss JE, Georgeff KR. Platelet-rich plasma: Growth factor enhancement for bone grafts. *Oral Surg Oral Med Oral Pathol Oral Radiol Endod* 1998;85: 638-646
- Terheyden H, Jepsen S. Hartgeweberegeneration durch Wachstumsfaktoren und morphogene Proteine. Grundlagen und klinische Anwendung. *Implantologie* 1999;4: 359-378
- Anitua, E. Plasma rich in growth factors: Preliminary result of use in the preparation of future site for implants. *Int J Oral Maxillofac Implants* 1999;14:529-535
- Marx RE. Platelet-rich plasma: A source of multiple autologous growth factors for bone grafts. In: Lynch SE, Genco RJ, Marx RE (eds). *Tissue Engineering: Applications in Maxillofacial Surgery and Periodontics*. Chicago: Quintessence, 1999: 179-198
- Scipioni A, Bruschi GB, Calesini G. The edentulous ridge expansion technique: A five-year study. *Int J Periodontics Restorative Dent* 1994;14:451-459.
- Vercelotti T. Piezoelectric Surgery in Implantology: A Case Report. – A Piezoelectric Ridge Expansion Technique. *Int J Periodontics Restorative Dent* 2000;20:359-365
- Scipioni A, Bruschi GB, Calesini G, Bruschi E, De Martino C. Bone regeneration in the edentulous expansion technique: histologic and ultrastructural study of 20 clinical cases. *Int J Periodontics Restorative Dent* 1999; 19:269-77
- Summers RB. The osteotome technique; part 2. The ridge expansion osteotomy (REO) procedure. *Compendium* 1994;15:422-46
- Chanavaz M. Maxillary sinus: Anatomy, physiology, surgery, and bone grafting relating to implantology – Eleven years of clinical experience (1979 – 1990). *J Oral Implantol* 1990;16:199-209
- Academy of Osseointegration Sinus Graft Consensusconference, Wellesly, Mass, 16-17 1996. *Int J Maxillofac Implants* 1998;13 (suppl).
- Lungren S, Moy P. Augmentation of the maxillary sinus floor with particulate mandible: A histologic and histomorphometric study. *Int J Oral Maxillofac Implants* 1996;11:760-766
- Chiappasco M, Ronchi P. Sinus lift and endosseous implants: Preliminary surgical and prosthetic results. *Eur J Prosthodont Restorative Dent* 1994;3:15-21
- Fugazzo PA, Kirsch A, Ackermann KL, Neundorff G. Implant/tooth-connected restorations utilizing screw fixed attachments: A survey of 3096 sites in function for 3 to 14 years. *Int J Oral Maxillofac Implants* 1999;14:819-823
- Summers RB. The osteotome technique. Part 3. Less invasive method of elevating the sinus floor. *Compend Contin Educ Dent* 1994;15:698-708
- Göran Widmark et. al.. *Clin Implant Dent Rel Res* 2000;2:4
- Vlasis JM, Fugazzotto PA. A classification system for sinus membrane perforations during augmentation procedures with options for repair. *J Periodontol* 1999;70:692-699
- Vercelotti T, Russo C, Gianotti S. A new piezoelectric ridge expansion technique in the lower arch-Acase report [online article]. *World dent* 2000;1(2)
- Vercelotti T, De Paoli S, Nevins M. The piezoelectric Bony Window Osteotomy and Sinus Membrane Elevation: Introduction of a New Technique for simplification of the Sinus Augmentation Procedure. *Int J Periodontics Restorative Dent* 2001;6:560-567
- Olivier W, Morgenroth K. REM-Studie zur Abblationsqualität der piezoelektrischen Knochenchirurgie. *ZMK* 2003; 9:



Im August 2001 verbrachte ich 4 Wochen in Kenia, um dort Zahnmedizin bei den Armen und Bedürftigen zu praktizieren. Kenia ist ein Land, das während der letzten 30 Jahre unter zunehmenden Stammesfehden, politischer Unsicherheit, Diktatur und einer zerrütteten Wirtschaft gelitten hat. Meine Erfahrungen bewegten mich so stark, dass ich im Oktober 2003 nach Kenia zurückkehrte, diesmal in Begleitung meiner Frau Mary Ann. Wie bei meinem ersten Besuch arbeiteten wir dort für eine in Deutschland ansässige gemeinnützige Hilfsorganisation (Arzt- und Zahnarztthilfe Kenya e. V.), welche seit Ende der 90-iger Jahre in dem ostafrikanischen Land tätig ist. Das Ziel dieser Gruppe besteht darin, Ärzte und Zahnärzte, die ihre Ausgaben selbst tragen, zur Betreuung unterversorgter Gebiete Kenias zu motivieren.

Während unseres Aufenthaltes arbeiteten wir mit den Little Sisters of St. Francis in Kasarani/ Nairobi zusammen. Die Schwestern sehen ihre Aufgabe in der Betreuung der Slumbewohner, denen menschliche Grundbedürfnisse wie fließendes Wasser, sanitäre Einrichtungen, Elektrizität, Straßen und notwendige medizinische Betreuung völlig fehlen. So leben z. B. in dem Kibera Slum 650.000 Leute auf weniger als 220 Hektar, woran man das ganze Ausmaß des Problems erkennen kann.

Eine Entbindung stellt in den Slums eines der grössten medizinischen Risiken dar. Ein Kind im örtlichen Krankenhaus auf die Welt zu bringen, ist sicherlich kaum weniger gefährlich, als eine Entbindung in den Slums, da die jetzige Entbindungsstation eigentlich keine medizinische Alternative ist. Sie besteht aus acht rostigen Betten mit Plastikmatratzen und der Kreissaal ist nur notdürftig ausgestattet.

Um die Situation für die Slumbewohner zu verbessern, sind die Little Sisters of St. Francis im Begriff, ein neues Krankenhaus zu bauen. Da wir mit eigenen Augen die Notwendigkeit einer neuen Entbindungs- und Säuglingsstation für die Slums gesehen haben, stellten Mary Ann und ich uns die Aufgabe, Gelder für die Neueinrichtung dieser beiden Stationen zu sammeln. Um dies zu erreichen, bitten wir Sie, um Ihre finanzielle Unterstützung. Jeder Beitrag hilft uns weiter.

Wir danken Ihnen.

Dieter und Mary Ann Bolten

Spenden überweisen Sie bitte an:

Arzt- und Zahnarztthilfe e. V.

Kto: 140051503

BLZ: 82051000

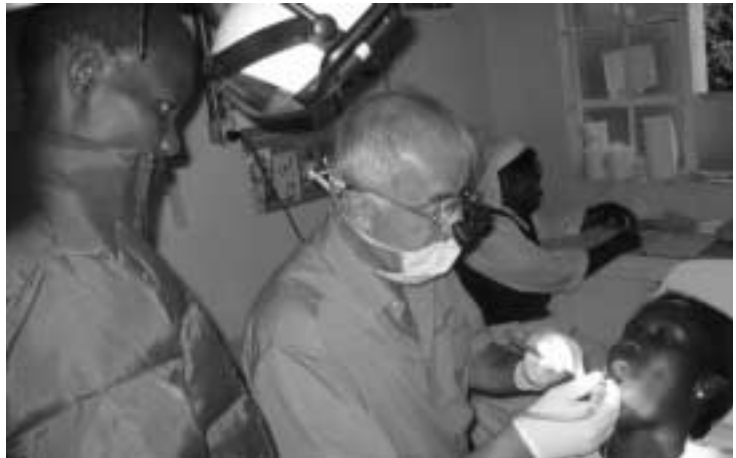Sparkasse Mittelthüringen

Allen Spendern unseren herzlichen Dank!

## Little Sisters of St. Francis in Kasarani/Nairobi

von  
Dieter und Mary Ann  
Bolton

Wiesbaden



**Ruddle-  
Excellence in  
Endodontics  
15. und 16.10.2004 Ulm**

von  
Stephan Gäbler

Radebeul

Bereits zum dritten Mal hat Rolf Herrmann Clifford Ruddle nach Ulm geholt, um ihn zwei Tage über seine Endodontie sprechen zu lassen. Bevor ich auf die fachlichen Inhalte eingehe, möchte ich die exzellente Hülle erwähnen, die Rolf Herrmann mit seinem Team geboten hat. Neben der begleitenden Moderation war das vor allem die Jazzband, die den Get-together-Abend am Freitag begleitete, waren das engagierte Übersetzer und Aussteller und eine perfekte Organisation.

168 Teilnehmer haben in zwei Tagen den Meister über Basics und Besonderheiten sprechen hören. Man nimmt Cliff ab, dass er das Management der endodontischen Therapie vermitteln will. Der Freitag beinhaltete neben den wissenschaftlichen Grundlagen die gesamte Tour durch Diagnostik, Aufbereitung und Wurzelkanalfüllung. Natürlich ändert sich innerhalb von drei Jahren nicht das gesamte Endodontie-Universum, trotzdem waren Änderungen zu bemerken.

Unverändert ist seine Forderung nach drei präoperativen Röntgenaufnahmen, um die dreidimensionale Struktur des Zahnes zu realisieren.

Nach wie vor betont Ruddle die hohe Bedeutung der Spülungen. Feilen schaffen nur den Zugang. Die Desinfektion erfolgt durch die Spülungen für mindestens 30 bis 45 Minuten. Der Füllung in drei Dimensionen stellt er die „irrigation in three dimensions“ voraus. Na(OH)<sub>2</sub> und EDTA im Wechsel beseitigen den Smearlayer, das Gewebe und die Mikroorganismen, bis auf wenige Ausnahmen, für die spezielle Protokolle vorgestellt wurden. Für die Spülungen erwärmt er das Medium nicht mehr im Spritzenwärmer, sondern verwendet im ASI-Cart eingebaute Handstücke, die im Handstück während des Durchflusses die Erwärmung ermöglichen.

Statt SX wird immer noch viel mit Gates-Glidden gearbeitet. Die Aufbereitung für die koronalen zwei Drittel und das apikale Drittel erfolgt getrennt und auch in sonstiger Vorstellung und Überlegung werden die Wurzel Drittel getrennt behandelt und spezifische Strategien entwickelt.

Die apikale Ausformung erfolgt nun ohne Greater-Taper-Files. Das Gauging (Messung des Durchmessers des apikalen Foramens) führt, falls notwendig, zur Ausführung des deep Shape in 0,5mm Step-Back-Technik mittels Handfeilen. Ruddle kennt keine spezifischen Drehmomente. Er nutzt für alle ProTaper 300 U/min und 520 g/cm<sup>2</sup>.

Die Wurzelkanalfüllung erfolgt unverändert mit der wave-of-condensation-Technik. Neue Füllstoffe, wie Resilon oder Guttaflow, spielten bei ihm keine Rolle, dazu verwies er auf Rolf Herrmann.

Der Samstag befasste sich mit Retreatment und allen anderen Besonderheiten. Vieles riss Ruddle hier nur an. Für fehlgeschlagene Endodontie postulierte er die Möglichkeit von 100% Erfolg, wenn Längsfrakturen, schwierige Paro-Endo-Läsionen und prothetisch nicht restaurierbare Fälle ausgeschlossen werden. Im Einzelnen stellte er verschiedene Techniken für die Guttapercha-Entfernung, die Pasten-Entfernung, die Instrumenten-Entfernung und die Entfernung von Verblockungen vor.

Ruddle summierte die Fortschritte der Endodontie in Mikroskop und Ultraschall (=Microsonics) und MTA.

*Nachsatz:*

Auf die Frage, wer mit Mikroskop arbeitet, meldeten sich 2/3 des Saales, deutlich mehr als vor drei Jahren und ebenso deutlich hatte sich die Zahl der anwesenden Frauen erhöht. Eine ganze Reihe der Teilnehmer arbeitet mit dem Schwerpunkt Endodontie oder strebt eine Limitierung der Tätigkeit auf Endodontie an.

Lieber Rolf, lieber Cliff, vielen Dank für diesen Kurs.



Die Möglichkeit die Praxis- wie auch Lebensführung mit Hilfe einer wissenschaftlichen Systematik zu verbessern und sicher auch der von unserem Fortbildungsreferenten Jan Halben gut ausgesuchte Tagungsort zog die Freunde und Kollegen Fleitbach, Stöhr, Kühn, von Uexküll, Herzog, Müller, Halben und Engelhardt in das schöne Hotel Falsled Kro in Dänemark.

Die Balanced Scorecard, ein in den Vereinigten Staaten von den Professoren Kaplan und Norton an der Harvard-Universität entwickeltes Management-System, verknüpft die klassischen „harten“ finanzorientierten Erfolgsansätze mit den zukunftsgerichteten „weichen“ Erfolgspotentialen. Darunter versteht man das Mitarbeiterpotential, Innovationskraft und Engagement des Teams, das Patientenpotential, wie die informellen und kommunikativen Fähigkeiten der Praxis bzw. der Praxisinhaber. Diese Verbesserungsmöglichkeit der Praxis- und Lebensführung versuchte uns Herr dipl. Ing. Harald Gensler, als zertifizierter Estateplanner, zu vermitteln.

**Die Balanced Scorecard,  
Kennzahlen gestützte  
Praxis-(Lebens?) Führung.  
Kurs 03. und 04.12.2004  
Falsled Kro Dänemark**

von  
Joachim Engelhardt

*Lüneburg*

Die Balanced Scoreboard bedeutet demnach die ausgewogene Anwendung eines Kennzahlensystems.

Ausgewogen deshalb, weil neben dem Schwerpunkt Finanzen noch weitere Schwerpunkte, d. h. Indikatoren berücksichtigt werden.

Die wichtigsten Indikatoren sind Kapitalverwertung, Liquidität, Marktentwicklung, Patientenentwicklung, Image, Befähigung, Motivation, Produktivität der Mitarbeiter, Arbeitsabläufe, Innovationskraft, Patientennachsorge, Haushaltsbudget und zuletzt daraus resultierend auch private Zufriedenheit.

Ziel ist es, nicht nur in einer dieser Perspektiven erfolgreich zu sein, sondern relativ ausgeglichen, das heißt balanced in allen Perspektiven.

Um diese Perspektiven auch einigermaßen objektiv zu erfassen, wird jede dieser Perspektiven mit 5-10 Kennzahlen analysiert und der Praxiserfolg letztlich mit 32 bis maximal 48 Kennzahlen erfasst, ausgewertet und gesteuert.

Hierzu wurden vom Referenten ein im Praxiscomputer einspielbares Softwareprogramm vorgestellt. Eine solche exakte Erfassung der Kenndaten des Betriebs führt zwangsläufig zur Diskussion, eine Praxiszertifizierung durchzuführen, um sowohl eine Verbesserung der Praxis- und Lebensführung mit Hilfe exakter Parameter zu erzielen, wie auch die vom Gesetzgeber vorgegebene Verpflichtung zur Qualitätssicherung einzuhalten.

Um die Probleme der eigenen Praxis oder des eigenen Betriebs für jeden Einzelnen deutlich zu machen, wurde vom Referenten den Teilnehmern viel zeitlicher Raum gegeben, um eigene Visionen vorzutragen.

Beim Vortragen der eigenen Visionen der einzelnen Teilnehmer, wie auch der sehr ausführlichen Diskussion, kristallisierte sich heraus, dass für nahezu jeden die Vision eines besseren Zeitmanagements und eines besseren Ausnutzens der wissenschaftlichen Ressourcen von größter Wichtigkeit ist.

Unterschiedlich beurteilt wurde nach meinem Eindruck die Systematik der Vermittlung des Titels Balanced Scoreboard. Manche Teilnehmer wünschten sich ein straffereres, systematischeres Vorgehen der Methode und manche Teilnehmer empfanden die Möglichkeit des Vortragens und der Diskussion der eigenen Praxisprobleme als sehr wohltuend.



Mit Sicherheit konnte jeder Teilnehmer wichtige Anregungen für die eigene Praxis mit nach Hause nehmen.

Ein Erholungswochenende war es auf jeden Fall, schon durch das schöne Ambiente des Hotels und die gute Verpflegung. Angefangen beim Frühstück mit Wachtel und an jedem Abend ausklingend mit einem wunderbaren Abendessen mit zugehörigen geistigen Getränken.

Dem Fortbildungsreferenten Jan Halben sei noch einmal herzlich gedankt für Organisation des Kurses und Vermittlung des wunderschönen Hotels.

**Foto-Kurs mit  
Wolfgang Bengel  
am 09. und 10.12.04 in  
Hamburg**

von  
Ulrich Konter

*Hamburg*

Endlich war es soweit, am Freitag Nachmittag fanden alle erwartungsvollen zwanzig Kursteilnehmer einen Sitzplatz im zum Kurssaal umgebauten Sozialraum von Jan Halbens Praxis.

Der Referent gab per Beamer-Projektion auf die große Leinwand eine Übersicht über die Thematik, die Prinzipien der Digitalfotografie und natürlich die allgemeinen Grundsätze der Dentalfotografie.

Denn auch durch die Nachbearbeitungsmöglichkeit digitaler Bilder sollten die Grundsätze der Einstellung, Ausrichtung und der korrekte Einsatz der Hilfsmittel natürlich in keiner Weise außer Acht gelassen werden.

Und dies konnte den weiteren Nachmittag dann ausführlich gegenseitig geübt werden.

Dr. Bengel hatte einige Kamerasysteme von Sigma, Nikon, Olympus und Canon mitgebracht und einige Kollegen hatten natürlich ihre eigenen Digitalkameras dabei.

Ausgestattet mit Fotohaken, halben Fotohaken für die Spiegel aufnahmen und Fotospiegeln ging es dann ans Werk. Genauso wichtig wie das Fotografieren ist nämlich auch die Kenntnis des Gefühls mit Haken und Spiegeln im Mund - kurz, was man den Patienten bei Anfertigung eines kompletten Status so zumuten kann.

Umschichtig wurde auf allen drei Behandlungstühlen der Praxis nun fleißig geübt, um die Anregungen in Hinblick auf Ausrichtung des Bildausschnitts am Gitterkreuz, Auswahl des Schärfezentrums und Abfolge der Einstellungen für einen klassischen Status mit Frontalaufnahme, Schräglateral Aufnahme, Lateral Aufnahme über Spiegel und Aufsichtsaufnahmen des Ober- und Unterkiefers gleich umzusetzen.

Die Fotografierten übten sich im Luftanhalten, Stoppen des Speichelflusses und Lippendehnung...

Eine Reihe Kollegen hatten auch am ersten Tag gleich das Notebook dabei, um die erstellten Bilder zu betrachten und auch Dr. Bengel ließ sich die Speicherkarten aller gemachten Bilder geben, um sie für die Analyse am nächsten Tag parat zu haben.

Der erste Kurstag klang dann für fünf Kollegen sehr anregend mit einem gemeinsamen Abendessen mit dem Referenten im Restaurant San Michele aus.

Am Sonnabend fanden sich dann alle diszipliniert früh am Morgen 8.00 Uhr im Elysee Hotel ein, um bei einer Tasse Kaffee erst einmal aufzuwachen.



Dann ging es gleich in medias res, unsere Fotos vom Vortag wurden begutachtet.

Kameraweise wurde vorgegangen und per Projektion ließen sich auf der großen Leinwand die Qualität des Ausschnittes, der Belichtung und die Eigenarten der einzelnen Kameras beurteilen.

Dabei wurde klar die Überlegenheit der Lateralblitze gegen die Ringblitze in Hinblick auf die Plastizität und Lebendigkeit deutlich. Wer viel ästhetische Frontrestauration aufnehmen will, kommt um dieses Blitzsystem nicht herum. Eine gewisse Alternative ist das Abkleben von Segmenten des Ringblitzes, um eine ähnliche Lichtwirkung zu erzielen.

Die in letzter Zeit in der Dentalpresse viel propagierten und beworbenen LED-Dauerlichtsysteme schnitten sehr enttäuschend ab und wurden vom Referenten auch als nicht vorteilhaft für die Dental fotografie bezeichnet.

Eindeutig sind auch nur die Spiegelreflexkameras ausreichend flexibel für den Einsatz in der Dental fotografie in Hinblick auf Möglichkeiten der Objektivwahl, Ansteuerung des Blitzes und Parallaxefreiheit.

Dr. Bengel gab dann einen ausführlichen Überblick über die jetzt aktuellen auf dem Markt verfügbaren Systeme, die er fast alle selber ausgetestet hat. Seine Hinweise waren besonders für die Kollegen sehr wertvoll, die sich nach diesem Kurs „zu Weihnachten“ ein neues Kamerasystem für die Praxis anschaffen wollen.

Der nächste Kursabschnitt umfasste die Thematik Bildarchivierung und Bildbearbeitung.

Am Sonnabend hatten alle Teilnehmer ihren Laptop dabei und erhielten im Rahmen der umfangreichen Kurs-CD mit exzellentem Skriptum auch eine Testversion von Photostation (als Archivierungsprogramm) sowie von Adobe Photoshop (zur professionellen Bildbearbeitung).

An per USB-Stick ausgeteilten Test-Bildern konnte von allen individuell am eigenen PC die Ausrichtung von leicht schief stehenden Bildern über eine eleganten Winkelmessfunktion, sowie die Nachbearbeitung in Hinblick auf Helligkeit, Kontrast, Farbigkeit, etc. geübt werden.

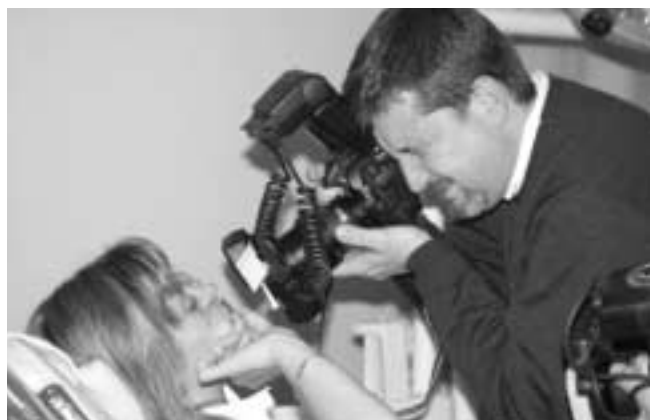Das erst kompliziert und umfangreich erscheinende Programm hat auch für den PC-Anfänger einige einfache per Ctrl - Buchstabe aufrufbare Funktionen zur Tonwertkorrektur oder zur Auswahl von Gradationskurven.

Eindrucksvoll war auch die Präsentationsmöglichkeit von Bildern mit Tonunterlegung und Animation, wie Dr. Bengel sie mit einer Kreation anlässlich der DGP-Tagung in Dresden vorführte.

Durch diese neuen Möglichkeiten angeregt und motiviert wurden die begeisterten Kollegen in den Rest des Wochenendes entlassen.

Der Dank aller Kursteilnehmer gilt dem exzellenten Referenten Dr. Wolfgang Bengel und dem Organisator Jan Hendrik Halben.

Wir freuen uns schon auf die geplante Kursfortsetzung.



**Direkte und indirekte  
Versorgungen im  
Vergleich  
Praxiskurs bei Dr.  
Alessandro Devigus und  
Dr. Markus Lenhard in  
Bülach bei Zürich (CH)  
am 28. und 29. Januar  
2005**

von  
Klaus Karge

Braunschweig

Freitag, der 28. Januar 2005, stand im Zeichen der direkten Kompositrestauration und wurde von Markus Lenhard mit hervorragenden Bildern begleitet.

In klinischen Vergleichsstudien wiesen Amalgamrestaurationen im Mittel eine 14-jährige und Kompositrestaurationen eine 7-jährige Überlebensrate auf. Der Fehler liegt bei der Übernahme der von Black vorgegebenen Präparationsformen und konterkariert somit einen Vergleich.

Minimalinvasive Präparationsformen, wie beispielsweise die Slot-Präparation, weisen eine wesentlich bessere Prognose auf.

Die Präparation im Seitenzahn sollte einen Winkel zu den Schmelzprismen von etwa 30 bis 60 Grad aufweisen und somit etwa 45 Grad zur Höckerneigung.

**CAVE: Bleiben Sie der Höckerspitze fern!**

Eine Verbesserung der Farbanpassung bei Frontzähnen erreicht man mit einem sogenannten Wellenschliff und durch die Abrundung von vorspringenden scharfen Dentinkanten.

### **Adhäsive Befestigung**

Bei den Adhäsiven ist trotz der Anwenderfreundlichkeit der Einflaschensysteme den Dreiflaschensystemen der Verzug zu geben. Bei allen Untersuchungen erwies sich immer noch Optibond FL (Kerr) als Goldstandard. Die Ätzzeiten sind einzuhalten, weil es bei Überätzung zur Nanoleakage kommt. Schmelz wird 30 Sekunden und Dentin 5 bis 10 Sekunden geätzt. Eine Ausnahme bildet die Fissurenversiegelung. Hier empfiehlt Markus Lenhard eine Ätzzeit von 2 Minuten.

*Hinweis für die Assistenz:* Die Primerflaschen immer sofort wieder verschließen.

Bei selbststützenden Systemen besteht zwar kein Nanoleakage-Risiko, dafür ist aber die Schmelzhaftung signifikant geringer.

Zur Zeit laufen Studien, die die Bedeutung von Chlorhexidin als Kavitäten-spüllösung untersuchen. Hierbei zeigt sich eine Verbesserung der Haftung durch die Inhibition von körpereigenen Matrixmetalloproteinasen. Weitere Studien haben eine Verbesserung der Tiefenwirkung von Bondings durch „Einmassieren“ mit Bürstchen im Dentinbereich nachgewiesen.

**CAVE: Nicht zu stark über den Schmelz massieren, weil dadurch die Schmelzprismen geglättet werden.**

Zur Vermeidung von Schrumpfstress soll man nach dem Aushärten einer dünnen Bondingschicht auf alle Innenwände der Kavität mit einem Bürstchen eine ebenfalls dünne Schicht (< 1 mm) eines fließfähigen Komposits, beispielsweise Tetric Flow (Ivoclar Vivadent), auftragen. Klinische Studien ergaben keine wesentlichen Haftungsverluste bei Kontamination durch Speichel bei den unterschiedlichen Teilschritten des Bondings; also verblasen und weitermachen. Dennoch bleibt Kofferdam state of the art.

### **Polymerisation**

Bei Polymerisationslampen gilt die Mindestleistungsanforderung von 300 mW/cm<sup>2</sup>. Also, ohne Leistungskontrollgerät kann man sich seiner



Aushärtungsqualität nicht sicher sein. Zu empfehlen sind LED-Lampen. Sie sind langlebiger, verfügen über eine höhere Leistungsstabilität, eine geringere Leistungsabnahme, arbeiten effektiver und verbrauchen bei kabelloser Anwendung weniger Strom als Halogenlampen. Letztere weisen nach etwa 5 Jahren 15 Prozent Leistungsverlust auf. LED-Lampen haben eine Intensität von über 1000 mW/cm<sup>2</sup>. Bei der Batterietechnik ist ein Lithium-Ionen-Akku am besten, weil dieser eine hohe elektrische Dichte, keinen lazy-battery-effekt und keinen memory-effekt aufweist, beispielsweise Bluephase (Ivoclar Vivadent).

Die Polymerisationstemperatur hängt nicht von der Lampe ab, sondern von der Größe der Kompositportion. Es empfiehlt sich daher, die zu polymerisierende Kompositmenge klein zu halten. Die Schichten sollten nicht dicker als 2,5 mm sein und jeweils 20 Sekunden polymerisiert werden. Beim Aushärten von opaken Farben ist es besser, mit noch geringeren Schichtdicken und längeren Polymerisationszeiten zu arbeiten.

Die Polymerisation ist durch 3 Phasen gekennzeichnet:

1. Pre Gel Phase,
2. Gel Phase,
3. Post Gel Phase.

Dies bedeutet: Ohne Deformation findet keine Polymerisation statt.

Klinisch eignet sich der Softstart, den man aber auch über den Abstand der Lampe zum Zahn regeln kann. Der sogenannte Pulse Relay, also 3 Sekunden polymerisieren, 3 Minuten warten, danach fertig polymerisieren, hat sich klinisch nicht durchgesetzt.

Für den Schrumpfstress hat die Kavitätengeometrie die größte Bedeutung. Hier gilt der C-Faktor: Verhältnis der freien Fläche zur geklebten Fläche, beispielsweise Würfel oben offen = 5. Somit ist die tiefe Klasse-I-Füllung die ungünstigste Situation. Hier empfiehlt sich eine Unterfüllung mit Glasionomerzement.

Bei den Approximalkästen hat die Umhärtungstechnik mit Lichtkeil an Bedeutung verloren. Sie wird bei Verwendung von metallischen Teilmatrizensystemen von der oben beschriebenen Okklusionstechnik mit fließfähigem Komposit und Polymerisation von der Zahnwand aus abgelöst.

#### **Für die Kompositapplikation gilt:**

1. fließfähiges Komposit auf alle Kavitätenwände,
2. Füllungskomposit auf den Boden des Approximalkastens,
3. Approximalwand in 2 schrägen Schichten aufbauen,
4. Kavitätenboden füllen,
5. vom größten zum kleinsten Höcker aufbauen.

**Tipp:** *Fissuren so tief wie möglich.*

**Instrumententipp:** Die Verwendung des Kontaktpunktformers von Ivoclar Vivadent ermöglicht zunächst den Aufbau einer festen Kompositbrücke im Approximalbereich.

#### **CEREC 3**

Am Samstag begeisterte Alessandro uns alle mit seiner virtuoson Bedienung des CEREC-3-Rechners. Am Patienten demonstrierte er in angenehm kleiner



Runde alle Teilschritte von der Präparation bis zum Einsetzen eines CEREC-Inlays. Beeindruckt zeigten sich alle „Skeptiker“ von den Gestaltungsmöglichkeiten der approximalen und okklusalen Kontaktpunkte. Die Passgenauigkeit des mit CEREC 3 hergestellten Inlays ist in keinsten Weise mit der von Inlays vergleichbar, die mit CEREC 1 oder 2 gefertigt wurden. Eine individuelle Farbgestaltung ist nur durch umbrennen im Ofen möglich, aber der dreifarbige Keramikrohling ist schon eine gute Basis. Eingesetzt wurde das Inlay adhäsiv mit normalem Füllungskomposit, das vorher in einem kleinen Elektroofen (Ad-Dent) für Kapulen vorgewärmt wurde.

Die gezeigte Passgenauigkeit ist Alessandros erfahrener Umgang mit der CEREC-Planungssoftware zuzuschreiben (über 3000 CEREC-Inlays). Die farbige Darstellung des Kontaktpunktdesigns auf dem Monitor während der Konstruktion ist beeindruckend.

Geschichtete Feldspatkeramik ist für die Fotodokumentation sicherlich besser geeignet, aber man muss den Kosten-Nutzen-Wert einer in einer Sitzung herstellbaren, kaufunktionellen Rehabilitation eines Zahnes 46 im nicht ästhetischen Bereich gegenüberstellen.

Diese Versorgung ist sicherlich eine Alternative zu den zeit und kosten aufwändigen Restaurierungsmethoden.

Unser Dank gilt den beiden Referenten natürlich auch für die offenen Gespräche in den Pausen und das gut ausgewählte gastronomische Rahmenprogramm.

### **Endodontiearbeitskurse in Hamburg bei Clemens Bargholz.**

von  
Wolf-Diether Gabriel

Trier

Als Zahnärzte arbeiten wir in der Endodontie mit unterschiedlichen Techniken, mit mehr oder weniger Erfolg und damit auch unterschiedlichem Spaßfaktor bei der Arbeit.

Aber wir arbeiten auch manchmal mit Misserfolg – denn wem ist nicht schon ein Instrument frakturiert oder man stellt bei der Röntgenkontrolle fest, dass man sich das Endresultat doch etwas optimaler während der mühevollen Behandlung vorgestellt hat.

Die beiden Kurse, „Aktuelle Endodontie“, am 28.+29.01.05 und „Dreidimensionales Füllen von Wurzelkanälen“, am 04.+05.02.05, fanden ab Freitagmittag und Samstag in der Praxis von Clemens Bargholz statt.

Den ersten Kurs gestaltete Clemens mit Horst Behring zusammen. Das Ziel von Clemens war, uns eine Endodontie theoretisch und praktisch zu vermitteln, deren Durchführung zu vorhersehbaren, reproduzierbaren Ergebnissen führt.

An beiden Kursen diente der Freitag dazu, das theoretische Basiswissen zu vermitteln.

Die darauf folgenden Samstage waren gefüllt mit der Durchführung der verschiedenen Techniken an extrahierten Zähnen.



Es stellte sich die Frage: „Was ist die richtige Wurzelkanalbehandlung?“  
Um diese Frage zu beantworten, wurden folgende Punkte erörtert:

- Wieviele Kanäle hat ein Zahn?
- Bis wohin wird aufbereitet?
- Welches sind die besten Instrumente?
- Welches sind die besten Spüllösungen?
- Sind medikamentöse Einlagen erforderlich?
- Welches Füllmaterial ist "state of the art"?
- Welches sollte die geometrische Form des Kanals nach der Aufbereitung sein?
- Was ist als Erfolg zu bewerten?
- Was ist die beste postendodontische Versorgung?

Clemens meinte, nicht das Allheilmittel rüberbringen zu können, aber er zeigte uns bei den Kursen sein Konzept, um bei der Endodontie Erfolg zu haben. Den Weg zum Ziel einer erfolgreich durchgeführten Wurzelbehandlung – nämlich die Entfernung aller Keime und des vitalen Restgewebes aus dem Wurzelkanalsystem mit seinen Nebenkanälen und dem Bereich des apikalen Deltas und die abschließende Kanalfüllung – wurde uns in allen Einzelheiten aufgezeigt.

Der erste Kurs (gesponsort von der Fa. Densply) unterrichtete über die Aufbereitung der Kanäle, beginnend mit der für das weitere Vorgehen sehr wichtigen Zugangskavität. Die weitere Aufbereitung erfolgte mechanisch unter Anwendung von Handinstrumenten und danach auch zusätzlich maschinell in Kombination mit verschiedenen Spülungen.

Hierbei wurde nach dem Preflaring die Handaufbereitung nach der beginnenden „watch-winding-motion Technik“ und anschließend nach der „balanced force Technik“ durchgeführt. Dies alles mit ganz bestimmten Instrumenten in definierter Reihenfolge, um eine ganz bestimmte Konizität zu erreichen. Ergänzend hierzu wurde über die maschinelle Aufbereitung (z.B. Protaper) unterrichtet. Den ganzen Samstag verbrachten wir damit, diese Techniken an extrahierten Zähnen durchzuführen. Das Ziel war eine Aufbereitung, wo man in jedem Abschnitt des Kanals über seine Geometrie Bescheid weiß.

Der zweite Kurs (gesponsort von den Firmen American Dental Systems und Haag - Streit - Möller Wedel – Mikroskopen) handelte von der Abfülltechnik. Clemens propagiert hier die vertikale Kondensation mit erwärmter Guttapercha.

Nach der Anpassung des Guttaperchastiftes „tug back“ wurde über das „down-pack“ und sich anschließende „back fill“ unterrichtet und danach unter dem OP-Mikroskop an den wie vorher beschrieben, aufbereiteten Zähnen von uns durchgeführt.

Die Ergebnisse wurden nach Röntgenkontrollaufnahmen diskutiert.

Alles in allem waren beide Kurse didaktisch in Theorie und Praxis sehr gut aufgebaut und organisiert. Das erforderliche „know how“ wurde sehr gut übergebracht.

Clemens Bargholz zeigte uns „how it works“, wie Endodontie zu einem guten Ergebnis führen kann, sodass Erfolg in der eigenen Praxis vorprogrammiert ist und somit Endodontie Spaß machen kann.

Derjenige, der dies als wichtig für sich und seine Praxis erachtet, oder Perfektion in der Endodontie anstrebt, für den gilt nur eins – ab nach Hamburg zu Clemens.

Es lohnt sich!



## Neue Mitglieder

Kurze Abrisse der Vitae unserer neu aufgenommenen Mitglieder



### **Priv.-Doz. Dr. Burkard Hugo**

*Jahrgang 1960, geboren in Gerolzhofen*

- 1987 Staatsexamen
- 1987 - 1989 Wissenschaftlicher Assistent an der Poliklinik für Zahnerhaltung und Parodontologie der Universität Würzburg (Sektion Parodontologie)
- 1989 - 1995 Medizinischer Assistent, ab 1991 Oberarzt/Lektor an der Klinik für Zahnerhaltung der Universität Bern/Schweiz
- 1995 - 2002 Oberarzt/ leitender Oberarzt an der Klinik für zahnerhaltung und Parodontologie der Bayrischen Julius-Maximilians-Universität Würzburg
- 2000 Habilitation
- 2002 Spezialist für Zahnerhaltung (präventiv/restaurativ) der DGZ und SVPR/Schweiz
- Seit 2002 Weiterbildung zum Kieferorthopäden an der Poliklinik für Kieferorthopädie der Universität Würzburg
- Hauptarbeitsgebiete:  
Minimalinvasive Präparationstechniken und Behandlungsverfahren; Ästhetische Grundprinzipien und Restaurationstechniken; Interdisziplinäre Therapieverfahren
- Ehefrau: Dorothea, 28.05.1962  
Kinder: Amelie, 29.01.1988, Leonie 24.07.1992, Felix 11.01.1998  
Hobbies: Bildende Kunst, Keramik

### **M.D., D.D.S. Walter R. Kaiser**

*Jahrgang 1957, geboren in Homberg*



- 1976 - 1985 *Studium Medizin und Zahnmedizin in Düsseldorf*
- 1981 *Examina*
- 1985 *Promotion zum Dr. med. im Fachgebiet Kardiologie. Danach Wehrdienst als Zahnarzt, Assistenzarzt allgemeine Chirurgie, Arbeit als Assistenz Zahnarzt in Kaarst*
- Ab 1988 *Facharztausbildung MKG bei Prof. Koch in MG.*
- Seit 1992 *in eigener Praxis in Neuss. Schwerpunkte Mikroskopunterstützte Operationen, navigierte Implantologie, ästhetische Gingivalchirurgie. Mitglied in DGMKG, DGI, DGP, AAE, AAP, EAO.*

*Verheiratet (getrennt lebend) 4 Söhne: Robert und Alexander (15 Jahre), Maik (10 Jahre), Christian (6 Jahre)*

*Hobbies außer Chirurgie: Jagen, Segeln, Golf, Fußball*

**Dr. Stefan Lachmann**

Jahrgang 1970, geboren in Münster/Westf.

1990 - 1997 Studium der Zahnmedizin in Hamburg

1998 - 1999 Angestellt als zahnärztlicher Assistent in der Praxis Dr. Karl-Horst Stegmeyer in Heidenheim

seit 1999 Angestellter Zahnarzt und wissenschaftlicher Mitarbeiter von Prof. Dr. Heiner Weber in der Abteilung für Prothetik, Universität Tübingen

seit 2004 Stipendiat der Deutschen Gesellschaft für Zahn-, Mund- und Kieferheilkunde zu Forschungszwecken an der Abteilung für Orale Chirurgie der Universität Wien bei Prof. Dr. Georg Watzek

Fachliche Weiterentwicklung:

Promotion (Hamburg 2000), Kammerzertifikat Spezialist für Parodontologie (Freiburg 2002), Prüfartz für klinische Studien (Tübingen 2004), Spezialist für Prothetik der Deutschen Gesellschaft für Zahnärztliche Prothetik und Werkstoffkunde (Kiel 2004)

Familienstand: verheiratet mit Kieferorthopädin Dr. Stefanie Lachmann, geb. Krekeler

Kinder: Annika geb 26.4.2004

Hobbys: Reisen, Fotografie, Tiere, klassische Musik, Oper, Theater, Rad fahren, Tennis, Ski, Reiten

**Dr. Norbert Mack**

Jahrgang 1960, geboren in Haltern

1980 - 1985: Studium der Zahnheilkunde in Düsseldorf.

1988: Promotion  
(Untersuchungen zur intraligamentalen Anästhesie).

1986 - 1987: Assistenz in einer normalen Kassenpraxis (zur Abschreckung! und um zu erfahren, was ich beruflich sicher nicht mein Leben lang machen möchte!).

1987 - 1991: Assistent bei Dr. Gerhard Müther.

1991: Niederlassung und Gründung einer Praxisgemeinschaft mit Gerhard Müther.

Seit 1988: erster Kontakt zur Neuen Gruppe und seit dieser Zeit regelmäßiger Besuch der Jahrestagungen sowie unzähliger Kurse der Neuen Gruppe. Außerdem Mitgliedschaft in der DGP und der AFDT ebenfalls seit dieser Zeit.

Seit 1992 verheiratet mit Ursula Paris.

Zwei Kinder: Katharina (geb.: 03/1995) und Alexandra (geb.: 05/1998).

Hobbys (außer Familie und Job):

Sport (Tennis, Radwandern, Surfen und Skifahren und, mit großem Abstand und Einschränkung, gelegentlich auch Joggen), „Heimwerkeln“ d.h. „Murksen“ im Keller, Haus oder Garten, und, am liebsten mit guten Freunden in geselliger Runde, etwas von den schönen Dingen des Lebens (Essen, Trinken, Uhren etc.) genießen oder wenigstens davon träumen.



**Dr. Franz Meyer**

*Jahrgang 1947, geboren in Eichstätt/Bayern*



- 1972 - 1977 Studium der Zahnmedizin in Würzburg und Marburg
- 1977 - 1978 Staatsexamen in Marburg
- 1982 Promotion zum Dr. med. dent.
- 1978 - 1979 Assistenz Zahnarzt in oralchirurgischer Praxis in Friedberg bei Frankfurt und in der kieferchirurgischen Praxis Dr. Dr. Hemmerich in München
- 1979 - 1984 wissenschaftlicher Assistent und Oberarzt in der propädeutischen Abteilung bei Prof. Dr. Klaus Lehmann an der Universität Zahnklinik Marburg.
- 1984 - 1986 Assistent bei Prof. Dr. A. Gutowski in Schwäbisch Gmünd.
- Seit 1986 in eigener Praxis in München - Bogenhausen tätig

Schwerpunkte: große restaurative Zahnmedizin (Prothetik, Implantatprothetik, PA, Endo und Prophylaxe), Gnathologie, ästhetische Zahnmedizin, vollkeramische Restaurationen des Abrasionsgebisses.

Mitglied verschiedener wissenschaftlicher Vereinigungen, u. a. Gnathologischer Arbeitskreis Stuttgart, dort von 1994 bis 2002 Vorstandsmitglied

Zahlreiche Fortbildungen im In- und Ausland

Vorträge und Kurstätigkeit im Inland  
 Fachbeirat der Zeitschrift „teamwork“ media GmbH.

Seit 1990 verheiratet mit Renate, verwitw. Walter, von Beruf Illustratorin. 2 Söhne: Martin (28 Jahre) und Robert (26 Jahre)

Hobbies: Klassische Musik, Oper, Kunst, Reisen, Garten, Sport (Skifahren, Segeln, Bergtouren).



Lieber Jörg,  
in diesem Jahr feierst Du Deinen 65. Geburtstag und dazu gratulieren Dir die Neue Gruppe ganz herzlich mit den besten Wünschen für Dein weiteres Leben!

Du wurdest am 25.02.40 in Leipzig geboren, bist in Hannover aufgewachsen und hast in Mainz Zahnheilkunde studiert. Anschließend warst Du als Assistent in der zahnärztlich-chirurgischen Abteilung der Uni-Zahnklinik tätig. Bereits aus dieser Zeit kanntest Du unsere Freunde Prof. Lavin Flores de Jacoby und Bob Jacoby.

1969 hast Du Dich in eigener Praxis in Mainz niedergelassen. In dieser Zeit hast Du bereits viel Fortbildung betrieben.

Mit Wilhelm Beckenbach haben sich freundschaftliche Kontakte entwickelt - mit ihm als Fortbildungsreferent warst Du in der Landespolitik und der Vertreterversammlung der Kammer tätig.

Auch war es Wilhelm Beckenbach, der Dich als Gast in die Neue Gruppe einführte. Bei den Kursen von Arne Lauritzen, Aufwachkursen von Lundeen und Peter Thomas und als Gast bei der Neuen Gruppe, wurdest Du vom Gnathologievirus infiziert.

Prof. Alex Motsch lernte Dich dabei kennen und bot Dir eine Stelle als Oberarzt in seiner konservierenden Abteilung bei der Uni-Zahnklinik in Göttingen an. Diese Stelle hast Du angenommen und warst damit auch im Lehrbetrieb tätig.

Auch in der Akademie Praxis und Wissenschaft warst Du mit Prof. Engelhard, Prof. Siebert und vielen anderen Freunden der Neuen Gruppe fast von Anfang ihres Bestehens als Lehrer in der Funktionslehre tätig.

In diesem Jahr, 1972, wurdest Du auch in Kiel in die Neue Gruppe aufgenommen. Der damalige Präsident war Horst Cochanski und Deine Bürger Hans Joachim Elbrecht und Kurt Kreusser. Im Beirat der Neuen Gruppe warst Du von 1976 - 1979.

Weitere Mitgliedschaften in vielen anderen wissenschaftlichen Gesellschaften sind: American Equilibration Society, ICD, European Academy of Gnathologie und DGP.

1972 hast Du Dich dann auch erneut in Mainz in eigener Praxis niedergelassen.

Aus der Schule von Prof. Motsch kommend, hast Du Dich weiterhin mit der Funktionslehre beschäftigt und so auch unter anderem viele Aufwachkurse gehalten.

Bei einem solchen Aufwachkurs, im zahntechnischen Labor meines Vaters, habe ich Dich dann kennen gelernt.

Nach meiner Zahntechnikerausbildung konnte ich Dir während meines Studiums bei Deinen Kursen helfen und in Deiner Praxis hospitieren.

Damal hast Du mich mit dem Gnathologievirus weiter infiziert und mir den Weg zu einer guten Zahnheilkunde gezeigt. Hieraus ist unsere Freundschaft entstanden, was letztlich mit Dir als Bürge neben Bob Jacoby zu meiner Aufnahme in die Neue Gruppe führte.

Als Verfechter einer hochwertigen Zahnheilkunde war die Versorgung mit hochpräzisen In- und Onlays eine Deiner Lieblingstätigkeiten. Fasziniert hat Dich auch die PIN-Technik, wofür Du ebenfalls im In- und Ausland Vorträge gehalten hast.

## Laudatio für Jörg Stoffregen zum 65. Geburtstag

von  
Wolf-Diether Gabriel

Trier



Kurse mit Dir zusammen machten neben den beruflichen auch aus kulinarischen Gründen Spaß.

Als Genießer frönst Du dem Hobby des Kochens seit vielen Jahren und bist im Club kochender Männer engagiert. Von dieser Spezies gibt es ja noch einige in der Neuen Gruppe. Viele, die es erlebt haben, werden sich gerne daran erinnern, als Du für den geselligen Teil der Frühjahrs-tagung 1985 eine Sherry-Probe organisiert und anschließend mit Pit Beyer, Hubertus Przybilla, Udo Kissenkötter und Klaus Haberkorn zusammen im Hotell Sonne-Post in Murrhardt das umfangreiche „Römische Menü“ für den Festabend zubereitet hast.

Als echter Mainzer mit entsprechendem Humor ist auch die Mitgliedschaft im Gonsenheimer Karnevalverein ein Hobby von Dir. Hier hast Du 25 Jahre lang als Sprecher des „Elfer Rats“ in der Mainzer Fastnacht mitgewirkt.

1996 musstest Du Deine Tätigkeit zwangsläufig wegen Augenproblemen schweren Herzens beenden.

Dies bedeutete für Dich jedoch nicht, in den Ruhestand zu gehen. Als agiler Mensch, der immer in Schwung war, ist auch Dein Leben nach der Zahnarztstätigkeit von Unruhe geprägt. Du bist nach wie vor im Club der kochenden Männer und im Gonsenheimer Karnevalverein stark engagiert, gehst wieder zur Schule und lernst Französisch und Italienisch.

Gesundheitlich hältst Du Dich fit und möchtest Deinen ersten Marathon in Angriff nehmen - dazu Ehefrau Dorothea:

„Ein bisschen verrückt war er ja schon immer!“

Zu zahnärztlichen Tagungen und Veranstaltungen gehst Du nur ungern. Dabei zuckt es Dir immer in den Fingern, alte Erinnerungen werden wach, Du siehst alte Freunde und das Herz wird Dir ein wenig schwer.

Lieber Jörg, für Deinen Unruhestand gemeinsam mit Deiner lieben Frau Dorothea, wünschen wir Dir alles Gute!



Am 14. Dezember 2004 verstarb unser Freund Jacob Glas in seinem Wohn- und Praxisort Heemstede nahe Amsterdam. Er erreichte ein Alter von nahezu vierundsiebzig Jahren, war eigentlich nur kurzzeitig wirklich krank, starb aber an Lungenversagen. Er folgte seiner geliebten Frau Coby nach fast neun Jahren.

Jacob war ein ambitionierter Zahnarzt. Sein besonderer Schwerpunkt war das Gebiet der Totalprothetik, in dem er auch Kurse gab und auf Niederländisch eine praktische Arbeitsanleitung in Form einer Broschüre herausgab. Er folgte dabei weitgehend der Methode Gerber.

Sein Staatsexamen legte er 1957 an der Universität Utrecht ab. Danach leistete er seinen Wehrdienst im Sanitätskorps der niederländischen Armee ab und gründete sogleich eine eigene Praxis in Heemstede. Diese führte er mit großem Erfolg bis 1996. An der Trauerfeier anlässlich seines Todes nahmen schätzungsweise 500 Personen teil, was gewiss als Beweis für seine große Beliebtheit gelten kann.

Ab 1996 wird seine Praxis von seiner Tochter Miranda zusammen mit ihrem Ehemann Peter Wetselaar, beide ebenfalls Mitglied der Neuen Gruppe, weitergeführt.

Eine wirkliche Passion von Jacob Glas war die Musik. Er spielte die Geige und wirkte mit im Kammerorchester Heemstede, einem Klangkörper von engagierten Hobbymusikern, Damen sowohl als auch Herren. Zeitweise unterstand das Orchester auch seiner organisatorischen Leitung. In dieser Periode (1982 bis 1985) unternahm das Orchester eine Tournee nach England und im Gefolge davon nach Japan. Weil das Dargebotene einen so großen Anklang fand, wurde das Orchester daraufhin noch dreimal nach Japan eingeladen.

Aber auch sonst interessierte sich Jacob Glas für die Kunst. So war er von 1977 an Mitglied im Vorstand des Heemsteder Kunstvereins und auch dort mit organisatorischen Aufgaben befaßt.

Schließlich wandte er sich neben all diesen Aktivitäten auch noch der Berufspolitik zu, in dem Bemühen, die Rahmenbedingungen für eine freiheitliche Ausübung der Zahnheilkunde positiv zu beeinflussen. So etwas ist in den Niederlanden vergleichsweise noch schwieriger als bei uns. Neben der gesetzlichen Krankenversicherung, die ähnlich strukturiert ist wie in Deutschland, ist der private Sektor noch stärker stranguliert, weil ein Instrument ähnlich unserem §2 GOZ in der dortigen privaten Gebührenordnung unbekannt ist. Um hier irgendwie voranzukommen, war er maßgeblich an der Gründung eines unabhängigen niederländischen Zahnärzterverbandes beteiligt. Von 1986 bis vor etwa zwei Jahren nahm er das Amt des Schatzmeisters des etwa 1.500 Mitglieder zählenden Verbandes wahr.

Die Neue Gruppe verliert durch das Hinscheiden von Jacob Glas einen treuen Freund, der seine Mitgliedschaft sehr ernst nahm und kaum jemals bei den turnusmäßigen Tagungen fehlte. Damit und durch sein stets aufgeschlossenes, manchmal auch ausgesprochen humorvolles Wesen leistete er einen schätzenswerten Beitrag zum fachlichen und menschlichen Verstehen in bestem europäischen Sinn.

## **Jacob Glas ist nicht mehr unter uns**

von  
Joachim Schulz-Bongert

*Meerbusch*



## Impressum

Copyright 2005 **NEUE GRUPPE** Nachrichten. Herausgeber:  
**NEUE GRUPPE**, wissenschaftliche Vereinigung von Zahnärzten.  
Redaktionelle Leitung: Dr. Ulrich Gaa.

Die **NEUE GRUPPE** Nachrichten umfasst 2 Ausgaben pro Jahr.  
Die Zeitung und alle in ihr enthaltenen Beiträge sind urheber-  
rechtlich geschützt.

Internet Adresse: [www.neue-gruppe.com](http://www.neue-gruppe.com)

Email Adresse: [dr.u.gaa@t-online.de](mailto:dr.u.gaa@t-online.de)

Satz und Druck: Systec Systemtechnik, Stuttgart

